

ივანე ჯავახიშვილის სახელობის თბილისის სახელმწიფო უნივერსიტეტი
ალექსანდრე ნათიშვილის მორფოლოგიის ინსტიტუტი

ნათია რურუა

ავტოიმუნური თირეოიდიტის (Hashimoto) ჰისტოლოგიური და
იმუნოჰისტოქიმიური კვლევა

დისერტაცია მედიცინის დარგში დოქტორის
აკადემიური ხარისხის (PhD) მოსაპოვებლად



უნივერსიტეტის
გამომცემლობა

თბილისი - 2015

სარჩევი

შესავალი	3
საკითხის აქტუალობა	3
გამოკვლევის მიზანი და ამოცანები	6
თავი I ლიტერატურის მიმოხილვა	9
თავი II გამოკვლევის დიზაინი, მასალა და მეთოდები	23
2.1 კლინიკური მასალის შემთხვევათა შერჩევა და შეფასება (ძირითადი და საკონტროლო ჯგუფები).....	23
2.2 ჰისტოლოგიური კვლევის მეთოდები.....	25
2.3 იმუნოჰისტოქიმიური კვლევის მეთოდები	26
თავი III საკუთარი გამოკვლევების შედეგები	32
3.1 Hashimoto-ს თირეოიდიტის კლინიკური ლაბორატორიული მონაცემების შეფასება პროცესის აქტივობის თვალსაზრისით	32
3.2 დიფუზური ტოქსიკური ჩიყვის ზოგადჰისტოლოგიური კვლევის შედეგები	40
3.3 ფარისებრი ჯირკვლის ფუნქციური ერთეულების პარამეტრები Hashi- moto-ს თირეოიდიტისა და დიფუზური ტოქსიკური ჩიყვის დროს	48
3.4 აუტოიმუნური თირეოიდიტისა და დიფუზური ტოქსიკური ჩიყვის იმუნოჰისტოქიმიური კვლევის შედეგები	56
თავი IV. კვლევის შედეგების განხილვა	73
დასკვნები	87
ლიტერატურის საძიებელი	89

შესავალი

თემის აქტუალობა.

ფარისებრი ჯირკვლის დაავადებების რიცხვის ზრდის პირობებში დიდი მნიშვნელობა ენიჭება ჯირკვლოვანი ქსოვილის მორფოლოგიური ცვლილებების იდენტიფიკაციას, რადგან ჩიყვისებური ტრანსფორმაცია, როგორც წესი დაკავშირებულია არა მართო თირეონების სისტემის ცაკლეული ელემენტების პროლიფერაციულ ცვლილებებთან, არამედ ორგანოს ჰისტო-ჰემატური ბარიერის ნორმული სტრუქტურების დეზორგანიზაციასთან, რასაც თან ახლავს ტროფიკული, დიფერენციული და სპეციალიზებული სტრუქტურების ფუნქციის დარღვევა.

თანამედროვე ენდოკრინოლოგიაში და პათოლოგიაში ფარისებრი ჯირკვლის გაუმჯობესებულისადიაგნოსტიკო კრიტერიუმების დამუშავებას განსაკუთრებული ადგილი უჭირავს. ლიტერატურული მონაცემების (Kogan E.A. и соавт., 2006; Полоз Т.Л. и соавт., 2006; Gogiashvili L. et al., 2007; Мареппамова З.З., 2010) მიხედვით მაღალგაჯერების უნარის მქონე წარმონაქმნების სკანირების დროს ყოველ მეორე გამოკვლევულს ფარისებრ ჯირკვალში აღმოაჩნდა კვანძები. ასე, მაგალითად, ულტრაბგერითი გამოკვლევის გამოყენებამ აზერბაიჯანის ნავთობის მომპოვებლების პროფესიული გასინჯვისას 100 გამოკვლეულზე გამოავლინა $6,13 \pm 0,6$ პათოლოგიის ახალი შემთხვევა, რაც, ავტორის აზრით, წარმოადგენს მაჩვენებელს აუცილებელი სადიაგნოსტიკო ტესტირების ჩატარებისათვის სახიფათო პროფესიის პირების პროფგასინჯვისას. ჯანმო-ს ინფორმაციით, პლანეტის სხვადასხვა რეგიონებში გაიზარდა ფარისებრი ჯირკვლის კიბოს შემთხვევათა რიცხვი, რომელიც ორგანოში კეთილთვისებიანი წინამორბედი პროცესების ფონზე აღმოცენდა (From, Mallemsgaard et al., 2000; Angini-Lombardi, Antonangeli et al., 2007; Zimmerman, Wegmuller et al., 2010; Васильева О.А., 2011)

ფარისებრი ჯირკვლის (ფჯ) პათოლოგია მნიშვნელოვნად არის დამოკიდებული გარემოს მდგომარეობაზე. ფარისებრი ჯირკვალი ნატიფად რეაგირებს ბუნებრივ და ტექნოლოგიურ ფაქტორებზე, ამიტომ იგი ხშირად განიხილება, როგორც რეგიონის ეკოლოგიური არაკეთილსაიმედოობის მაჩვენებელი.

ბოლო წლებში სპეციალისტების ყურადღება ფოკუსირდება ანგიოგენეზის ფაქტორებზე, რადგან ანგიოგენეზი ითვლება ზრდის ხელშემწყობ გადამწყვეტ ფაქტორად; ასევე სიმსივნის მეტასტაზირების, de novo სისხლძარღვების წარმოქმნის მასტიმულირებელ ფაქტორად, როგორც ნორმაში, ასევე პათოლოგიის დროს. ნეოანგიოგენეზი წარმოადგენს ახალი წარმონაქმნების პოტენციალის შეფასების

საკვანძო რეაქციას. მკვლევარები აფასებენ მას, როგორც მრავალსაფეხურიან პროცესს, დაკავშირებულს უჯრედშორის მატრიქსის მოდელირებასთან (Gerber, Ferrara, 2003; Solen et al., 2010) მსგავსი მიდგომა აღინიშნება სარძევე ჯირკვლის (Anan K., Moriasaki T., Katano M et al., 1996), საშარდე ბუშტის, კუჭის, საკვერცხის, საშვილოსნოს ყელის ადამიანის სიმსივნეებში, სადაც გაძლიერებული ანგიოგენეზი ასოცირდება მეტასტაზების განვითარებასთან და ხასიათდება მძიმე პროგნოზით (Nagura, Katoh et al., 2001; Vicara et al., 2007)

ანგიოგენეზის ფაქტორებიდან აღსანიშნავია სისხლძარღვოვანი პანენდოთელიური ზრდის ფაქტორი(VEGF), რომელიც თავის მხრივ ორი სახით არსებობს – VEGF1 და VEGF2. იგი არის მიკროსისხლძარღვების გამომფენი ენდოთელიოციტების ზრდის სტიმულატორი, შეუძლია გააძლიეროს მათი პროლიფერაცია როგორც ფიზიოლოგიურ, ისე პათოლოგიურ პირობებში. VEGF-განპირობებული ზოგადი ეფექტი ვლინდება ენდოთელიოციტებში VEGF-2 ექსპრესიით, ამავე დროს, VEGF-1 ასრულებს ანგიოგენეზის რეგულატორის როლს პარაკრინული ეფექტის საშუალებით, ასევე აუტოკრინული რეგულატორული რგოლის ინჰიბირებით და სხვ. (Gerber, Ferrara, 2003; Iton et al., 2010). ნეოვასკულარიზაციის მნიშვნელობა მიკროსისხლძარღვების სიმჭიდროვის ცვლილებებთან ერთად ფარისებრი ჯირკვლის ჰიპოფუნქციის პოტენციალის გამოვლინებას შორის კორელაციის შესაფასებლად არ არის დამტკიცებული. უფრო მეტიც, არსებობს გამოკვლევები, რომლებიც თირეომასტიმულირებელი ჰორმონის (TSH) აქტივობას, დაავადების კლინიკური გამოვლინებას, (ჰიპოთირეოზი) და ზრდის ბიოლოგიური პოტენციალს შორის დისბალანსზე მიუთითებენ.

ჩვენი კვლევის სპეციალური ინტერესიდან გამომდინარე, უნდა აღინიშნოს, რომ ჩიყვისებრ-ტრანსფორმაციის განვითარებაში ანგიოგენეზი მნიშვნელოვან როლს ასრულებს. აღწერილია ფაქტი ენდოთელიური უჯრედების პროლიფერაციის, რომელიც წინ უსწრებს თირეოციტების ჰიპერპლაზიას ფოლიკულებში, რაც იწვევს VEGF-ს კონცენტრაციის მომატებას როგორც სისხლის შრატში, ასევე ინტრათირეოიდული სისხლძარღვოვანი არეალის შიგნით, როგორც ტოქსიკური ჩიყვის დროს, ისე პაციენტებში Hashimoto-ს თირეოიდიტით (Yamada et al., 2006).

აქტუალურია ვასკულარიზაციის პროცესების აქტიური კვლევაფარისებრი ჯირკვლის იმ ანთებითი და პროლიფერაციული პროცესების სამკურნალო მეთოდების გაფართოებისთვის, რომლებიც ხშირად არ ექვემდებარება რადიოაქტიური იოდით ზემოქმედებას. (Адамова Я.Е., Чумашенко А.Н., Райхлин Н.Т., Букаева И.А., исавт.,

2011)ყურადღება უნდა მიექცესიმ გარემოებას, რომ სხვადასხვა ავტორის დამოკიდებულება ამ დაავადების მიმართ ატარებს არაერთგვაროვან ხასიათს სტრუქტურული ელემენტების როლის განსაზღვრის თვალსაზრისით (Мазурик М.Ф.,Кузнецова А.А., и соавт., 1981; Камардин Л.Н., Зельцер М.Е., 1988; Чачбая В.А., 1992; БубновА.Н., 1997, Кожанов Л.Г., 1999; Harley D.L., 1995; Arlen, Livolsi, 2000; Brekken, Thorpe, 2001); Hilly, Korea et al., 2013; Ward, Steian L., 2014).

აქედან გამომდინარე, მნიშვნელოვნად გაიზარდა ინტერესი Hashimoto-ს ტიპის კვანძოვანი და აუტოიმუნური პათოლოგიის მიმართ, მითუმეტეს, რომ ხშირად ადგილი აქვს თირეოიდული პარენქიმის ჰიპოთირეოიდულ ტრანსფორმაციას (Хмельницкий О.К.и соавт., 1996; 1998; Хмельницкий О.К.,1999) არაიშვიათად შეიძლება გამოვლინდეს რაოდენობრივი ცვლილებების საფუძველზე, როდესაც დაავადების ახალი სუბსტრატი ჯერ კიდევ არ არის ჩამოყალიბებული (McHenry, Phitaykorn, 2012).

ამის გარდა, ჰიპერ- და ჰიპოთირეოიდული ფორმების ჩიყვის სხვადასხვა ვარიანტების მრავალრიცხოვანი გამოკვლევის მიუხედავად (Лившиц Ф.Х.,Олейник Е.Л., 1985; Епишин А.В.,1990; Мамаев Н.Н.,и соавт., 1994; Хмельницкий О.К.и соавт.,1996; 1998; 2000; Хмельницкий О.К.,1999; Авдеенко Ю.Л.,2001; Yagi et al., 1979; Mornex et al.,1980; Shey S.Y., Gorges R. et al.,2003; Mazeto G.M. et al.,2004; Olivera M.L. et al.,2004; Melello et al., 2010), ინფორმაცია აუტოიმუნური კომპონენტით მიმდინარე ფარისებრი ჯირკვლის პათოლოგიის იმუნოჰისტოქიმიურ თავისებურებათა შესახებ ჯერ კიდევ არასრულია.

ზემოთთქმულთან დაკავშირებით, მიზანშეწონილად მივიჩნით თირეოიდულ პარენქიმაში მიმდინარე სტრუქტურული ცვლილებების უფრო დეტალური გამოკვლევა - ჰისტოლოგიური, მორფომეტრიული და იმუნოჰისტოქიმიური კვლევის მეთოდების გამოყენებით ორგანოს სხვადასხვა ჰორმონალური და ფუნქციური აქტივობის პირობებში. კომპლექსური მიდგომა ფარისებრი ჯირკვლის გამოკვლევების მიმართ იძლევა ინფორმაციას სტრუქტურული და ფუნქციური გარდაქმნების და მათი „ბიოლოგიური ქცევის“ ტენდენციების შესახებ.

სადღეისოდ არსებული მონაცემები გვარწმუნებენ, რომ ფარისებრი ჯირკვლის არასიმსივნური და ანთებითი დაავადებების პათომორფოზის საკითხები კლინიკური ენდოკრინოლოგიის და პათოლოგიის აქტუალურ პრობლემად რჩება. მრავალრიცხოვან მიმოხილვით სტატიებში საკმარისად დაწვრილებით და სხვადასხვა პოზიციებიდან განხილულია კლინიკური თავისებურებანი, დიაგნოსტიკის

საკითხები და მკურნალობა (АдамоваЯ.Е.,ЧумаченкоА.Н., 2007;ШадлинскийИ.Б.исоавт., 2008; АбросимоваА.Ю., КожучнаяС.М., 2011;ВасильеваО.А., Lasithioutakis,Grisbolakis et al., 2012).

განსაკუთრებით აქტიურია კვლევები ზრდის ფაქტორების როლის შესახებ ფარისებრი ჯირკვლის(growth factors) (Bidey et al., 1999; Eslinger et al., 2001; Zimmerman et al., 2004; Lared et al., 2010 McHenry C., Phitayako, 2012;Dardano et al., 2012; ПурьяН.З., ГогиашвилиЛ.Е., ЦагарелиЗ.Г., 2013.), „კლასიკური“ და აუტოიმუნური კვანძოვანი პროცესების განვითარებაში.

ზემოთქმულის საფუძველზე განისაზღვრა კვლევის მიზნები და ამოცანები:

1.ლიმფოიდურუჯრედოვანი ინფილტრაციით მიმდინარე ფარისებრი ჯირკვლის ჰიპო და ჰიპერთირეოიდული მდგომარეობის სტრუქტურული დიფერენციაცია ზრდის ფაქტორების ექსპრესიის და Hurthle-ს უჯრედების პოპულაციის აქტივობის მიხედვით;

2.Hashimoto-ს თირეოიდიტის და დიფუზური ტოქსიკური ჩიყვის ჰისტოლოგიური და იმუნოჰისტოქიმიური ვარიანტების გამოვლენა და შეფასება ანტიპეროქსიდაზულ (TPO) ანტისხეულებთან მიმართებაში;

3.ფარისებრი ჯირკვლის ქსოვილში სისხლძარღვოვანი ზრდის ფაქტორების რეცეპტორული აქტივობის და სისხლძარღვთა სიმჭიდროვის კვლევა Hashimoto-ს თირეოიდიტის სხვადასხვა ვარიანტებისა და დიფუზური ტოქსიკური ჩიყვის დროს;

4.Hurthle-ს უჯრედების ჰისტოლოგიური და იმუნოჰისტოქიმიური კვლევა Hashimoto-ს თირეოიდიტის და დიფუზური ტოქსიკური ჩიყვის დროს, მათი პათოლოგიურ ცვლილებებში მონაწილეობის დადგენის მიზნით ორგანოს სხვადასხვა ჰორმონული და ფუნქციური აქტივობის გათვალისწინებით;

5.ფარისებრი ჯირკვლის სტრუქტურული ელემენტების –(პარენქიმის და სტრომის) მორფომეტრიულ, სტატისტიკურ ანალიზზე დაფუძნებული შესწავლა და სისტემატიზაცია ჰიპერ და ჰიპოთირეოიდიზმით მიმდინარე პათოლოგიის დროს

ფარისებრი ჯირკვლის იოდდეფიციტური პათოლოგიის შემდეგHashimoto -ს აუტოიმუნური თირეოიდიტი (HT) მიეკუთვნება ერთერთ ყველაზე გავრცელებულ თირეოიდულ პათოლოგიათა რიცხვს. (Amino, 1998). უმრავლესობა მკვლევარების აღნიშნავს Hashimoto-ს თირეოიდიტითავადობის გახშირებას უკანასკნელ ათწლეულში (Braverman, 1997; Kandror V.I 1999; Pearce E.N., Farwell A.P, Braverman L.E 2003; Li Y, Nishihara E., Hirokawa M et al., 2010) რიგი მკვლევარების მონაცემებით,

მოსახლეობის 4-11% Hashimoto-ს თირეოიდიტითაა დაავადებული (ФадеевВ.В., 2000 Двинский Н.Ю 2010). როგორც პირველადი ჰიპოთირეოზის ერთ-ერთი მთავარი მიზეზი, სწორედ მანიფესტირებული პირველადი თირეოიდიტი წარმოადგენს დაავადების წამყვან კლინიკურ ნიშანს(Tsagareli et al., 2011; Konturek et al., 2013).

აუტოიმუნური, მათ შორის Hashimoto-ს თირეოიდიტის პათოგენეზი ნაკლებადაა შესწავლილი, რის გამოც პრაქტიკულად არ არის ცნობილი პათოგენეზურად დასაბუთებული მკურნალობის მეთოდები (Chiovato et al., 1993; Bournard, 2003, Flynn et al., 2004; Zhou, Ozaki et al., 2012).

მსოფლიოს ჯანდაცვის ორგანიზაციის (WHO) რეკომენდაციების თანახმად, Hashimoto-ს თირეოიდიტის სადიაგნოსტიკო ნიშნად უნდა გამოყენებულ იქნას ისეთი „დიდი“ სადიაგნოსტიკო ნიშნების ერთობლიობა: ანტისხეულები ფარისებრი ჯირკვლის ქსოვილის მიმართ, აუტოიმუნური დაზიანების და პირველადი ჰიპოთირეოიდიზმის ულტრასონოგრაფიული ნიშნები. ერთერთი მათგანის არარსებობა ეჭვქვეშ აყენებს და სათუოს ხდის დიაგნოზს; თუმცა თირეოპეროქსიდაზას მიმართ ანტისხეულების შეიძლება ვნახოთ ფარისებრი ჯირკვლის სხვა პათოლოგიის დროსაც, ასევე 0-16% ჯანმრთელ პირებში. (Landenson P.W. et al., 2000; Li Y. et al., 2010-2012;) ულტრასონოგრაფიული სურათი კი ყოველთვის არ იძლევა Hashimoto-ს თირეოიდიტისა და ენდემური და კვანძოვანი ჩიყვის დიფერენცირების საშუალებას. ცნობილია, რომ ჰიპოთირეოზი შეიძლება განვითარდეს გენეტიკურად განპირობებული დეფექტების შედეგად, ასევე ფარისებრი ჯირკვლის ენდემური დაზიანების დროს.

პრობლემის კვლევის თანამედროვე ეტაპზე ელექტროფორეზისა(Невинский Г.А., 2000) და ხაზოვანი დიქროიზმის მეთოდების გამოყენებით (Подшивалина Е.Ю., 2008) ნაჩვენებია, რომ დნმ მიმართ ანტისხეულებიფერმენტების ჰიდროლიზური თვისებების გამო მონაწილეობენ აპოპტოზის ინდუქციაში, (Hammand et al., 1997) რომლის სიჩქარე მრავალჯერადად იზრდება Hashimoto-ს თირეოიდიტის დროს (Patel et al., 2000) დნმ -ჰიდროლიზური ანტისხეულები ამჟამად განიხილება როგორც აუტოიმუნიზაციის პათოგენეზის ერთ-ერთი საკვანძო ფაქტორი, რის დადასტურებასაც მაღალტექნოლოგიური მეთოდები სჭირდება. მიმდინარე ეტაპზე აუცილებელია სხვადასხვა ბიოსენსორული კვლევის მეთოდების შემუშავება, რომელთაც ექნებათ მაღალი მგრძობელობა, სელექტიურობა და კვლევის სიმარტივის

მეთოდოლოგიური მახასიათებლები (Suchkov, 2005; Atashbat et al., 2005; Bournard 2003;
Hg HP.Chistiakov D.A 2005)

თავი I

ლიტერატურის მიმოხილვა

საკითხის კვლევის თანამედროვე ეტაპზე ფარისებრი ჯირკვლის ჰიპერპლაზია თირეოიდული პათოლოგიის ერთ-ერთი უხშირესი გამოვლინებაა. ქსოვილის ჰიპერპლაზია გვხვდება, როგორც ჰორმონის გამოყოფის გაძლიერების დროს (ჰიპერთირეოზი), ასევე თირეოიდული ჰორმონის ნაკლებობის (ჰიპოთირეოზი). ენდემური (ეუთირეოიდული) ჩიყვის და ჰიპოთირეოზის შემთხვევაში თირეოიდული ქსოვილის ზრდა განიხილება როგორც ადაპტაციური რეაქცია, რომელიც ვითარდება როგორც კომპენსატორული პასუხი თირეოიდული ჰორმონის ნაკლებობაზე (Прокопчук В.С., 1980; Алешин Б.П., 1981; Талантов В.В., 1983; Зельцер М.Е., 1988; Назаров А.Р., и соавт., 1989; Шадлинский В.Б., 1999; Мычка Н.В., и соавт., 2006; Балаболкин Б.И., и соавт., 2007; Alexander et al., 2003. Ганиева Г. и соавт. 2012, 2014).

არსებობს ჰიპერთირეოზის სამი ვარიანტი: გრეივისის დაავადება (Graves), ტოქსიკური მულტინოდულარული ჩიყვი და ერთეული ტოქსიკური კვანძები (Michael E, Mc Dermott, 1998; Blum, Hussian, 2003) თირეოტოქსიკოზის 80% მოდის დიფუზურ ტოქსიკურ ჩიყვზე (Баранов В.Г., 1977) ტოქსიკურ მრავალკვანძოვან ჩიყვს, რომელსაც ასევე უწოდებენ პლამერის დაავადებას (Plummer H.S) და გრეივისის დაავადებას აქვთ იდენტური კლინიკური გამოვლინება, მაგრამ განსხვავდებიან პათოგენეზით. დიფუზური-ტოქსიკური ჩიყვის დროს ჯირკვლის თითქმის ყველა წილაკი თანაბრადაა გადიდებული, მრავალკვანძოვანი ტოქსიკური ჩიყვისთვის კი დამახასიათებელია პარენქიმული ნაწილის არათანაბარი გადიდება (Zimmerman et al., 2004; De la Torre et al., 2006; Cannon, 2011).

ბოლო წლებში ფარისებრი ჯირკვლის დაავადების პრობლემა სულ უფრო აქტუალური ხდება, რაც განპირობებულია, უპირველეს ყოვლისა იმიტომ, რომ ავადობის მაჩვენებლები იზრდება. ეს გარემოება აისახება ბოლო ათასწლეულისათვის დამახასიათებელი რამდენიმე ფაქტორით: ბიოსფეროს რადიაციული დაბინძურების გაძლიერებით, სასმელ წყალსა და საკვებში იოდის დეფიციტით, ნერვული სისტემის გადაძაბვით, ტექნოლოგიური პროგრესით (ფარისებრი ჯირკვალში თირეოიდული ჰორმონოგენეზის მუდმივი ცვლადობა, მონაწილეობა ორგანიზმის ადაპტაციურ რეაქციებში), მედიკამენტების არასაფუძვლიანი ფართე მოხმარებით, მათ რიცხვში იოდის პრეპარატებისაც, და შესაძლებელია, დიაგნოსტიკის გაუმჯობესებით.

მეორე მხრივ, ფარისებრი ჯირკვლის მთელ რიგ დაავადებათა პათოგენეზში წამყვან როლს ანიჭებენ აუტოიმუნურ მექანიზმებს (Быков В.Л., 2004; Nagy E.V. et al., 1995; Raju R., Navaneetham D. et al., 1997; Zantur B., Messaoud R et al., 2003; Pearce et al., 2003; Burek, Rose, 2008) ჯერ კიდევ 1972 წელს G. Werner-მა გამოთქვა მოსაზრება, რომ გრეივისის დაავადებას აქვს აუტოიმუნური ხასიათი და მისი კლინიკური სურათი და განვითარების თავისებურება დამოკიდებულია მხოლოდ იმუნური პასუხის ამა თუ იმ კომპონენტზე, ე.ი. თუ იმუნური პასუხის დონე მაღალი არ არის, ჭარბობს ჰორმონმასტიმულირებელი ეფექტი დიფუზური ტოქსიკური ჩიყვის განვითარებით. ავტორმა ფარისებრი ჯირკვლის აუტოიმუნური დაავადებებისათვის შემოიღო სპეციალური ტერმინი „იმუნოთირეოიდიზმი“

ჩატარებული ეპიდემიოლოგიური გამოკვლევების საფუძველზე თორეოიდული ჰიპერპლაზიის წარმოშობის მთავარ რისკ-ფაქტორებად მიჩნეულია ჯირკვლის რადიაციული დასხივება ბავშვობის ასაკში, გადამეტებული ჰორმონალური სტიმულაცია ჰიპოფიზის მხრიდან, გამოწვეული იოდის არასაკმარისი მიწოდებით წყლით და საკვები პროდუქტებით, აგრეთვე მემკვიდრეობითი მიდრეკილება.

გამოყოფენ ეგზოგენურ და ენდოგენურ რისკ-ფაქტორებს. ერთ-ერთი ეგზოგენური ფაქტორი არის ალიმენტური. დადგენილია კორელაციური კავშირი ფარისებრი ჯირკვლის დისფუნქციასა და მოხმარებულ საკვებ პროდუქტებში ცხიმის, ცხიმოვანი მჟავების, კალციუმის, ბორის და სილიციუმის მარილების, ასევე ზოგიერთი სამკურნალო ნივთიერებების (რეზორცინი, PASC, თირეოსტატიკები, ფენობარბიტალი) გადამეტებულ რაოდენობას შორის.

თირეოიდული უჯრედების ჰიპერპლაზიას იწვევს აგრეთვე იოდის, A და C ვიტამინების და ცილების ნაკლებობა. ჩამოთვლილი ნივთიერებებიდან უპირატესი როლი ენიჭება იოდს. ამ ელემენტის ნაკლებობა უეჭველად ხელს უწყობს თირეოიდული ქსობილის ჰიპერპლაზიის განვითარებას, რომლის ფონზე შემდგომში შეიძლება ტოქსიკური ზრდის კერა [thyromed.com/urjercy.php 24.12.2011] აღმოცენდეს.

იოდის ნორმული მიწოდება ასტიმულირებს ფარისებრი ჯირკვლის კიბოს უჯრედების აპოპტოზს, ხელს უშლის ფარისებრი ჯირკვლის დიფერენციაციის პროცესების ტრანსფორმაციას არადიფერენცირებულში. თუმცა, იოდის კომპლექსური შენაერთების და მათი მოქმედები მექანიზმები ფარისებრი ჯირკვლის ფუნქციებზე ბოლომდე არაა გამოკვლეული. აქვე უნდა აღინიშნოს, რომ თირეოიდული კვანძების გამოვლენა უფრო ხშირია იმ რეგიონებში, სადაც კვების პროდუქტებში ადგილი აქვს იოდის ნაკლებობას, იმ რეგიონებთან შედარებით,

სადაც იოდის მოწოდება საკვებთან ერთად საკმარისია. ვარაუდობენ ასევე, რომ ფარისებრი ჯირკვლის დისფუნქციის სისშირე უფრო მაღალია იმ რეგიონებში, სადაც იოდის შეღწევა ორგანიზმში არაა საკმარისი, მაგრამ ეს წარმოდგენა ითხოვს დამტკიცებას. ამის მიუხედავად, რეგიონებში, სადაც ორგანიზმში არასაკმარისი იოდი შემოდის და ენდემური ჩიყვის შემთხვევათა მაღალი დონეა, უფრო ხშირად აღინიშნება ჰისტოლოგიურად ვერიფიცირებული კიბო იმ რეგიონებთან შედარებით, სადაც ორგანიზმი იოდის საკმარის რაოდენობას იღებს. მეორე მხრივ, კვლევის შედეგად დადგენილია, რომ პროფილაქტიკის მიზნით იოდის მოხმარება იწვევს პაპილარული კიბოს პროცენტული შეფარდების ზრდას და ფოლიკულური და არადიფერენცირებული კიბოს სისშირის მნიშვნელოვნად შემცირებას, ეს ეთანხმება იმ ფაქტს, რომ პაპილური კიბოს სისშირე მნიშვნელოვნად დომინირებს იმ რეგიონებში, სადაც იოდის შეღწევა ორგანიზმში მომატებულია (Попов, 2011).

ზოგიერთი მკვლევარი ფიქრობს, რომ ფარისებრი ჯირკვალზე იოდის ან მისი დეფიციტის ზემოქმედების მექანიზმი გამოწვეულია ცვლილებებით ჰიპოფიზის თირეოტროპული ჰორმონის სეკრეციაში, სხვები თირეოიდულ ჰორმონებსა და მათი ამდაგვარ გადახრას არ ეთანხმებიან. გამოითქმება აზრი იმის შესახებ, რომ იოდის ქრონიკული მოხმარება მნიშვნელოვნად ზრდის კვანძოვანი, ჰიპოთირეოზით მიმდინარე პროცესების განვითარების რისკს ქალებში, რომლებსაც ანამნეზში გააჩნიათ ფარისებრი ჯირკვლის სუბკლინიკური დისფუნქცია და პრობლემა რეპროდუქციული ფუნქციის მხრივ (Павлова Т.В., Малютина Е.С. и соавт., 2012; Hennessey, 2011).

ექსპერიმენტში ნაჩვენებია ჰიპოფიზის თირეოტროპული ჰორმონის შემცველობის ზრდა სისხლში, არის აგრეთვე სხვა მნიშვნელოვანი ეტიოლოგიური და პათოგენური ფაქტორი, რომელიც ფარისებრი ჯირკვლის დისფუნქციას იწვევს. (Nishihara, Hirokawa et al., 2010; Dahlgren et al., 2010).

მიუხედავად იმისა, რომ თირეოტროპული ჰორმონის, როგორც ფოლიკულების ჰიპერპლაზიის უშუალო სტიმულატორის როლი ეჭვის ქვეშაა, მის გადაჭარბებას, საკვებში იოდის არასაკმარისი შემცველობის და სტრუქტურული მოქმედების პრეპარატების ხანგრძლივ მოხმარებისას, უკავშირებენ ჰიპოთირეოზის განვითარებას. ზოგიერთი ავტორის თვალსაზრისით, რიგი ქიმიური კანცეროგენი, თირეოტროპული ჰორმონით ფარისებრი ჯირკვლის სტიმულაციასთან ერთად

ზრდის კვანძების განვითარების სიხშირეს და ამცირებს მათი გამოვლენის ლატენტურ პერიოდს [thyromed.com/urjercy.php 24.12.2011]

ხაზი უნდა გაესვას იმას, რომ ბავშვობაში კისრის არეში გარეგანი დასხივება არისერთადერთი დადგენილი გარეგანი ფაქტორი, რომლის მიმართ დადასტურებულია ფარისებრი ჯირკვლის პათოლოგიის განვითარებასთან კავშირი.

მაღალმთიანი რეგიონების მცხოვრებნი განიცდიან კოსმოსური სხივების განსაკუთრებით ინტენსიურ ზემოქმედებას. დღესდღეობით, ამ ზონის მოსახლეობაზე ჩატარებულია ორი გამოკვლევა და ორივეს შედეგები აღმოჩნდა უარყოფითი. თუმცა გამოკვლეული პირების შედარებით მცირე რაოდენობა, მათი უკიდურესად მცირე დიაპაზონი და დასხივების დაბალი დოზები ართულებენ ამ შედეგების განსჯას (Браверманн Л.И., 2000)

იოდის დეფიციტის დომინანტური მნიშვნელობა ენდემური ჩიყვის პათოლოგიაში საზოგადოდ მიღებულია, მაგრამ ძნელია აისხნას რეგიონებში მძიმე ჩიყვის ენდემიით რატომ არ ავადდება ყველა და იოდით პროფილაქტიკა არ ახდენს დაავადების სრულ ლიკვიდაციას. გარკვეულითვალსაზრისით ეს სამართლიანია ფარისებრი ჯირკვლის კიბოს და Hashimoto-ს აუტოიმუნური თირეოიდიტის მიმართ ჩერნობილის შემდგომ პერიოდში, როდესაც გამოვლინდა სხვაობა პროგნოზირებად და რეალურ ავადობას შორის. შესაბამისად, არსებობს სხვა მიზეზები, განპირობებული თვით ორგანიზმის ინდივიდუალური თავისებურებებით - ადამინის გენეტიკური მიდრეკილებებით და განსხვავებული რეაქციით გარესამყაროს ფაქტორების ზემოქმედებაზე (Пушников Е.Ф., 2006)

სადღეისოდ, თანამედროვე კონცეფცია ეუთირეოიდული ჩიყვის პათოგენეზის შესახებ არასრულყოფილია. ამ დაავადების კლასიფიკაციაც არასაკმარისად არის წარმოდგენილი. ორგანოს დიფუზური გადიდების და კოლოიდ-კვანძოვანი ფორმის განვითარების მიზეზები რეალურად არაა ცნობილი, თუმცა, Li Volsi (1994), Colin და თანაავტ. (1990) გამოთქვეს მოსაზრება, რომ აუტოიმუნური ჩიყვის პათოგენეზში არსებობს გენეტიკური კომპონენტი.მათი მოსაზრებით, სხვადასხვა შემთხვევაში ეს კომპონენტი წარმოდგენილია სხვადასხვა მოცულობით. Blum M., Kranjac T. (1976); Chistiakov D. (2006), Werner G.S et al. (1986) აღნიშნავენ, რომ მნიშვნელოვანი როლი ენიჭება არა მარტო იოდის დეფიციტს და ტრანზიტორულ ჰიპოთირეოზს.

Bottazzo, Pujot, Bornell და თანაავტ. (1983) Cuturegli Yejaz და თანაავტ. (2000) წამოაყენეს აუტოიმუნური თირეოიდიტის – Hashimoto-ს ჩიყვის ტროპოგენური თეორია: მკვლევარებმა თირეოტროპინის და ანტითირეოიდული ანტისხეულების სეკრე-

ციის გაძლიერებაში წამყვანი როლი მიანიჭეს გენ HLA-DR ექსპრესიას, რასაც შედეგად ორგანოს ატროფია მოყვება.

Hashimoto-ს თირეოიდიტი, ასევე ცნობილი, როგორც ქრონიკული აუტოიმუნური ლიმფოციტური თირეოიდიტი ანუ ლიმფომატოზური ჩიყვი, პირველად აღწერა ჰაკარუ ჰაშიმოტომ (1912წ). ამჟამად იგი განიხილება, როგორც აუტოიმუნური თირეოიდული პათოლოგია, რომელსაც ახასიათებს მოცირკულირე ანტისხეულების ტიტრი თირეოგლობულინისა და თირეოიდპეროქსიდაზას მიმართ (Costa, Weller, Galli, 1997).

ტიპური ქსოვილოვანი ცვლილებები Hashimoto-ს თირეოიდიტის დროს წარმოდგენილია ლიმფოპლაზმოციტური ინფილტრაციით და ლიმფოციტური ფოლიკულების ფორმირებით, კარგად განვითარებული გერმინაციული ცენტრებით. ამავდროულად, Hashimoto-ს თირეოიდიტი ჰისტოლოგიურად და ჰისტოპათოლოგიურად არ წარმოადგენს ერთგვარი რიგის დაზიანებებს. რამდენიმე ქვეტიპი Hashimoto-ს თირეოიდიტისა, შესაბამისი კლინიურ-პათოლოგიური თავისებურებებით, საკმარისად განსხვავდება ტიპური Hashimoto-ს თირეოიდიტის სურათისაგან, რაც უკანასკნელ წლებში იყო აღწერილი (Kamisawa, Funata, Haiashi et al., 2003; Zen, Harada et al., 2004), როგორც ჯირკვლოვანი პარენქიმა, ჩანაცვლებული მკვეთრად გამოხატული ფიბროზით, შემომსახვრელ ქსოვილში ტიპური Hashimoto-ს დამახასიათებელი სურათით. Riedel-ის თირეოიდიტისაგან განსხვავებით (Pearce, Farwell, Braverman, 2003) Hashimoto-ს ფიბროზული ვარიანტის დროს არ არის გამოხატული ექსტრათირეოიდული ფიბროზი.

უკანასკნელი წლების განმავლობაში გამოქვეყნდა კვლევები IgG4 თანდაკავშირებულ დაავადებებთან აუტოიმუნური თირეოიდიტის დამოკიდებულების და კავშირის შესახებ. 2001 წელს დადასტურდა პირველად დიაგნოსტირებული აუტოიმუნური პანკრეატიტის კავშირი Hashimoto-ს თირეოიდიტის ცვლილებათა ჯგუფთან. ამ პერიოდიდან შესწავლილია რამდენიმე ათეული IgG4-თან ასოცირებული პათოლოგია, აუტოიმუნური პანკრეატიტის მსგავსი, მაგალითად რეპრო-პერიტონეალური ფიბროზი, მასკლეროზი ქოლანგიტი (Hamano H, Kawa S, Ochi Y. et al., 2002) სკლეროზული სიალოდეინიტი (Kitagawa S et al., 2005) და აორტის ანთებითი ანევრიზმა (Kasashima S et al., 2008). მიუხედავად IgG4 მაღალი ტიტრისა, ყველა დასახელებული პათოლოგია ემორჩილება სტეროიდულ თერაპიას, თუმცა ორგანოთა დაზიანება, სახელობრ, პათოლოგიური პროცესი მოიცავს მსგავს

ცვლილებათა სურათს.ლიმფოპროლიფერაციული ინფილტრაციის, ფიბროზის, მათობლიტერაციებელი ფლებიტის და IgG4 პოზიტიური პლაზმური უჯრედების დაგროვების სახით.

ჩვენი ნაშრომის ძირითადი ამოცანიდან გამომდინარე, განსაკუთრებით საყურადღებოა ჰიპოთირეოზის სიხშირე პაციენტებში აუტოიმუნური პანკრეატიტით, რაც ადასტურებს ახლო პათოგენეზირ კავშირს Hashimoto-ს თირეოიდიტსა და IgG4 დაკავშირებულ დაავადებებს შორის.

2009 წელს იაპონელ მეცნიერთა ჯგუფმა (Kakudo K, Ozaki 2009 და სხვ.) აღწერა აუტოიმუნური თირეოიდიტის რამდენიმე მორფოლოგიური ქვეტიპი პარენქიმის პლაზმური უჯრედებით ინფილტრაციისა და თირეოიდული ქსოვილის ანთებითი ცვლილებების სახით; რაც ემსგავსებოდა IgG4 დაკავშირებულ სხვა დაავადებათა სურათს.ამჟამად, ჩვენი ინტერესი იმუნოჰისტოქიმიური კვლევების მიმართ საფუძველს გვაძლევს ვიხელმძღვანელოთ არსებული მოსაზრებით და შევაფასოთ საკუთარი მორფოლოგიური დაკვირვების შედეგები Hashimoto-ს თირეოიდიტის დროს დაზიანების ჰეტეროგენობის და ქვეკლასების მიხედვით, მითუმეტეს, რომ გენდერული თანაფარდობა ამ შემთხვევაში გამოხატულია მაღალი პროპორციით ქალი/მამაკაცი, პროცესის უფრო სწრაფი პროგრესიით, სუბკლინიკური ჰიპოთირეოიდიზმით და მოციროკულირე ანტისხეულების მაღალი ტიტრით.

ჩვენი მასალების შეფასების პროცესში გამოვიტანეთ დასკვნა, რომ ტიპური Hashimoto-ს თირეოიდიტის გარდა არის ჰისტოპათოლოგიური მახასიათებლების დეტალები, რომლებიც ცალკეულ ქვეტიპებს შორის განსხვავების საფუძველს გვაძლევს. Hashimoto-ს თირეოიდიტის შემთხვევების 2-6%-ში გამოვლინდა სუბკლინიკური ჰიპოთირეოზი. ანტითირეოიდული ანტისხეულების დონე მნიშვნელოვნად შემცირდა, კორელაცია თირეოიდული დისფუნქციასა და ანტითირეოიდული ანტისხეულების დადებით ტიტრს შორის არ გამოვლინდა (Ward, 2014).

ექსპერტები ასკნიან, რომ იოდის დოზა 190მგ ავსებს იოდის დეფიციტს და ამცირებს ენდემური ჩიყვის რისკს მოსწავლეებში. UIE-ს გადიდებას თან ახლავს თირეოიდული აუტოანტისხეულების ტიტრის გაზრდა და ჰიპერ და ჰიპოტროპინების მატება, რომელიც არ იყო განპირობებული აუტოიმუნური მექანიზმით. Hashimoto-ს თირეოიდიტი, პირიქით, არის მულტიფაქტორული, გენეტიკურად და ეკოლოგიურად განპირობებული პათოლოგია, თირეოციტებში IgG2 დომინირებით (Weibolt, Achterberg et al., 2011).

მითითებულ კვლევებში ნაჩვენებია, რომ ფარისებრი ჯირკვლის პათოლოგიის დროს თირეოიდული პარენქიმის დაზიანებები: კვანძოვანი, დიფუზური, აუტოიმუნური, აგრეთვე დაავადების პროგნოზი და სიცოცხლის ხანგრძლივობა არ არის დამოკიდებული პროცესის ჰიტოლოგიურ ტიპსა და სტადიაზე.

ენდოკრინოლოგების ევროპული ასოციაციის და ჯანდაცვის მსოფლიო ორგანიზაციის მონაცემები (2001, 2003) ცხადყოფენ, რომ ფარისებრი ჯირკვლის პათოლოგიის დროს („human syndrom“), ისევე, როგორც სხვა ენდოკრინოლოგიური დაავადებების დროს ძირითადია დისბალანსი სარეგულაციო ჰიპოთალამო-ჰიპოფიზურ-ფარისებრ რგოლში (HPT-axis), ასევე თირეომასტიმულირებელი ჰორმონის (TSH) სეკრეციის და გამოყოფის მიმართ თიროქსინის β რეცეპტორების ეპიტოპების დაკარგვა, რაც ქმნის ფუნდამენტური უჯრედული პროცესების: აპოპტოზის, პროლიფერაციის, უჯრედული დიფერენცირების, ანგიოგენეზის, ინვაზიის და აგრეთვე უჯრედშორისი კონტაქტების დარღვევის წინაპირობას.

ფარისებრი ჯირკვლის პათოლოგიის შესწავლისადმი თანამედროვე მიდგომა უნდა ითვალისწინებდეს შემდეგ კომპონენტებს:

1. ქსოვილოვანი ერთეულის, ე.წ. „ჰისტოინის“, კერძოდ, სტრომის და პარენქიმის ელემენტების და მათი აღდგენის შესაძლებლობების შესწავლას.
2. ციტოკინების, მათ შორის პანენდოთელური სისხლძარღვოვანი ზრდის ფაქტორების რეცეპტორების შეფასებას, (VEGF), რომლებიც, ჩვენი წარმოდგენით, ორგანოს სისხლმომარაგების კრიტიკული მნიშვნელობის კონცეპციიდან გამომდინარე, ძირითადი პათოგენური მექანიზმის ერთ-ერთ შემადგენელს წარმოადგენენ.

ანგიოგენეზის ფუნდამენტური გამოკვლევები ერთეულია (Спринджук М.В. и соавт., 2010) აშშ ჯანმრთელობის ეროვნული ინსტიტუტი (NIH) ფლობს სტატისტიკას 50 რელევანტური გამოკვლევის შესახებ, რომლებიც ადასტურებენ, რომ:

- 1) VEGF ექსპრესია ადენომატოზურ ზრდის დროს უფრო მაღალია, ვიდრე ნორმულ ფარისებრ ჯირკვალში;
- 2) კარცინომების დროს არსებობს სისხლით მომარაგების განსაკუთრებული სახე – გლომერულური, რომლის წყარო არის ორგანოს ფიბროზული კაფსულა;
- 3) ახალი კვანძოვანი წარმონაქმნები (ჩიყვი) ხასიათდება VEGF–ის დაბალი ექსპრესიით (Vicava, Bocci eg al., 2007; Demellawy et al., 2008)

საკუთარი კვლევის მასალებზე დაყრდნობით და მათი შედარებით პირობითი ნორმის მონაცემებთან მოგვეყავს ზოგიერთი ზოგადბიოლოგიური ცნობა ფარისებრი ჯირკვლის სტრუქტურისა და ფიზიოლოგიის შესახებ. (Алсимова Н.П., Шизиченко Н.Д., 1994, Шадлинский В.Б., 1999; Current IDD Status Datafe, <http://www.Iccidd.org>, 2003; Rzegzutko et al., 2004).

ფარისებრი ჯირკვალი აკონტროლებს, თუ როგორ იღებს და ანაწილებს ორგანიზმი ენერგიას, ასინთეზებს პროტეინებს, არეგულირებს სხვადასხვა ჰორმონების მიმართ მგრძობელობას, რომელთა შორის მთავარია T3 და T4 რეგულაცია. რაც ხორციელდება თირეოტროპული ჰორმონით. T4-ის დონეს თრეუნავს TSH, ხოლო TSH, თავის მხრივ, ასტიმულირებს თირეოტროპინ-რილიზინგ ჰორმონი. TSH პროდუქცია ითრეუნება T4 მაღალი დონით. თავის მხრივ, TSH დონე მოდულირდება თირეოტროპინ-რილიზინგ ჰორმონით TRH, რომელიც გამოიყოფა სიცივიტო ზემოქმედებისას. TSH პროდუქცია ბლოკირდება სომატოსტატინით, ხოლო ეს ფაქტი, თავის მხრივ, ზრდის იოდის კონცენტრაციას სისხლში.

Ca²⁺ დონე სისხლში ასევე რეგულირდება ფარისებრი ჯირკვლით, სახელდობრ, პარაფოლიკულური უჯრედები გამოიმუშავენ კალციტონინს, ძელოვან ქსოვილში Ca²⁺ გადასვლის საპასუხოდ, პარათჰორმონის (PTH) ეფექტისგან განსხვავებით კალციტონინის სარეგულაციო დონე უფრო დაბალია, ვიდრე პარათჰორმონის, Ca²⁺ მეტაბოლიზმი თირეოიდექტომიის შემდგომ არ ირღვევა.

თირეოიდული პათოლოგია მოიცავს:

- ჰიპერთირეოიდიზმს (აქტივობის გაძლიერება ნორმაზე მაღლა)
- ჰიპოთირეოიდიზმს (აქტივობის შემცირება ნორმაზე დაბლა)

ყველა აღნიშნულმა ცვლილებამ შეიძლება გამოიწვიოს ფარისებრი ჯირკვლის გადიდება, ანუ გამოიხატოს ჩიყვის სახით (goiter)

ჰიპერთირეოიდიზმი – ფარისებრი ჯირკვლის ჰიპერაქტივობა T₃ და T₄ ჭარბი სეკრეციის შედეგად არის გრეივისის დაავადების და აუტომუნური თირეოიდიტის განვითარების ხშირი მიზეზი. აუტოანტისხეულები გამოიმუშავენ თირეოიდული ჯირკვლის სტიმულაციის მიზნით, რომ განახორციელონ თირეოჰორმონების დამატებითი რაოდენობის სეკრეცია. შედეგად ვითარდება ტოქსიკური ჩიყვი, როგორც საპასუხო რეაქცია ნეგატიური უკუმექანიზმის პრინციპით. ჰიპერთირეოზის სიმპტომების კუპირებისთვის გამოიყენება β-ბლოკატორები და ანტითირეოიდული

პრეპარატები ჰორმონის პროდუქციის შესამცირებლად, განსაკუთრებით, გრეივისის დაავადების შემთხვევაში.

ჰიპოთირეოდიზმი:

მიზეზი – T_3 და T_4 პროდუქციის დარღვევა, ძირითადად შემცირება ან დისბალანსი.

ჰიპოთირეოდიზმის მიზეზი შეიძლება იყოს თანდაყოლილი ანომალია

- აუტოიმუნური დარღვევები Hashimoto-ს თირეოიდიტი;
- იოდის დეფიციტი, განსაკუთრებით, განუვითარებელ, ჩამორჩენილ ქვეყნებში;
- ფარისებრ ჯირკვალზე ტოტალური ან ნაწილობრივი ქირურგიული ჩარევა;
- მშობიარობის შემდგომი თირეოიდიტი;

ტიპური სიმპტომები - დაღლილობა, ოფლიანობა, ბრადიკარდია.

ჰიპოთირეოზი იკურნება ჰორმონებით (ჩანაცვლებითი თერაპია)

ზოგადი შესედულება შემდეგია - იოდის დეფიციტის დროს გამომუშავდება ჭარბი რაოდენობით T_3 და T_4 , რაც იწვევს ორგანოს ზრდას არატოქსიკური ჩიყვის ფორმირებით.

ჯერ კიდევ კლასიკურ გამოკვლევებში ნაჩვენები იყო თირეოიდული ეპითელიუმის ჰეტეროგენობა (Bader E.C., 1878; Hurtle, Nonidez, 1932) ელექტრონულ-მიკროსკოპიული კვლევების შედეგებით Heimann-მა აღმოაჩინა უჯრედები, რომლებიც შეიცავენ მიტოქონდრიების დიდ რაოდენობას, ითვლება, რომ ეს უჯრედები შეესაბამება Hurtle, Askenazy, Lennox-ს მიერ აღწერილ უჯრედებს, მათ შესაბამისად ეწოდათ Hurtle-უჯრედები, B-თირეოციტები ან აშკენაზის უჯრედები, ონკოციტები (Hamperl, 1960). ამ უჯრედების შესახებ ინფორმაცია არასაკმარისია. ფიქრობენ, რომ B ტიპის უჯრედები, განლაგებული ინფერფოლიკულურ სივრცეში ფარისებრ ჯირკვალში წარმოადგენენ დიფუზური ნეიროენდოკრინული სისტემის ნაწილს, ე.წ APUD-უჯრედებს (Stojadinovic A.et al.,2001) ამ უჯრედების როლი უცნობია, თუმცა კონდალენკო ი.ფ და ოდინოკოვამ ვ.ა ეუთირეოიდული ჩიყვის პარენქიმაში აღმოაჩინეს Hurtle უჯრედების ორი სახე, რომელთა ულტრა-სტრუქტურა, მათი წარმოდგენით, შეესაბამება უჯრედებს, რომლებიც ფარისებრი ჯირკვლის ავთვისებიანი სიმსივნეების დროსაა აღმოჩენილი.

მრავალრიცხოვანი ავტორები თვლიან, რომ მიტოქონდრიების დიდი რაოდენობა Hurtle უჯრედებში განპირობებულია ამ უჯრედების კომპენსაციურ-რეგულაციური როლით (Райхлин Н.Т., 1970, 1974) ამის დამადასტურებელი გახდა ნ.ა. კრავესკის და თანაავტორების გამოკვლევა სადაც ნაჩვენებია, რომ Hurtle

უჯრედები შეიცავენ სხვადასხვა ბიოგენური ამინების დიდ რაოდენობას. ისინი მიეკუთვნებიან ნეიროექტოდერმული გენეზის უჯრედებს, რომლებიც ახდენენ ცილა S-100-ს და ანტიმიტოქონდრიალური ანტისხეულების ექსპრესიას (Caplan et al., 1994; Pusztoszeri et al., 2013).

Hurtle უჯრედების რეაქცია დაზიანებაზე, განსხვავებით ტიპის ფოლიკულების გამომფენი უჯრედებისგან, ვლინდება კაფსულური და სისხლძარღვოვანი ინვაზიით. უახლესი გამოკვლევების მონაცემებიდან გამომდინარეობს, რომ კვანძოვანი ეუთირეოიდული ჩიყვის პარენქიმაში, ასევე Hashimoto-ს თირეოიდიტის დროს აღინიშნება Hurtle უჯრედების პოპულაციის 40%-მდე ზრდა (Giorgadze E.P., Gogiasvili L.E. ისოავტ., 2007; Tsagareli et al., 2011).

ნ.რურუას, ლ.გოგიაშვილის, ზ.ცაგარელის (Purua H. Z. ისოავტ., 2013; Rurua N, 2014) მიერ ნაჩვენებია, რომ Hurtle-უჯრედების ჰიპერპლაზია, სისხლსავსეობის და მიკროცირკულაციური კალაპოტის სიმჭიდროვის გადიდების ფონზე, არის უჯრედების დისპლაზიისა და ჰიპოთირეოზის (Caturego et al., 2000) პროგნოზული ნიშანი. სხვა ავტორები Hurtle-უჯრედებით განპირობებულ ჰიპოთირეოიდიზმს ხსნიან ინტერფერონ γ -ს ექსპრესიით.

ფარისებრი ჯირკვლის დაზიანებას Hurtle-უჯრედების მონაწილეობით ახასიათებს ორგანოს ნორმული არქიტექტონიკის დარღვევა, ხანგრძლივი ჰიპოთირეოიდიზმი და Hurtle-უჯრედული მეტაპლაზია, რომელთა ასახსნელად განსაკუთრებით მნიშვნელოვანია დასახელებული ტიპის პოპულაციის შესწავლა. Bhattacharya et al., (2003) მიერ ტრანსგენური ხაზის Castle თაგვებზე, შტამი C57/58 ჩატარებული ექსპერიმენტის შედეგებმა დაადგინეს ცვლილებების მაღალი მსგავსება ადამინის ფარისებრი ჯირკვლის პათოლოგიასთან. ნაჩვენებია, რომ Hurtle უჯრედების დაზიანება არის ჰიპოთირეოიდიზმის პრედიქტი, ახასიათებს რუხი ცხიმოვანი ქსოვილის მნიშვნელოვანი აკუმულაცია ინტერფოლიკულურ სივრცეში, მონოციტური ჰომოპოეზური უჯრედების ინფილტრაცია და საკუთრივ Hurtle-უჯრედების მეტაპლაზია. (Canon et al., 2011)

უნდა აღვნიშნოთ, რომ ტოქსიკური ჩიყვისგან განსხვავებით, ეუთირეოიდული ჩიყვის დროს კონსტანტირებულია Hurtle-უჯრედების (ონკოციტების) პოპულაციის ზრდა 40 %-ით, რაც უჯრედული დისპლაზიის პროგნოზული მაჩვენებელია და ვლინდება მოლეკულურ-ბიოლოგიური და გენეტიკური მარკერების თავისებურებებით, სახელდობრ, bcl-2 მიმართ ეპიტოპების არსებობა, Ki-67 დაბალი ექსპრესია,

C-mycგენების მაღალი ექსპრესია, აპოპტოზის შედარებით დაბალი ინდექსი (Renshaw, 2002).

არაიშვიათად, პუნქციურ-ასპირაციული ბიოფსიის (FNAB) დროს წაგრძელებული ფორმის ეპითელიოიდური უჯრედები ასპირატში შეიძლება მიღებულ იქნას Hurtle უჯრედებად, რომლებიც FNAB დროსრეალურად მხოლოდ ნიმუშების 5%-ში გვხვდება. სადიაგნოსტიკო შეცდომის მიზეზია ფარისებრ ჯირკვალში ეპითელიოიდური ცისტის არსებობა, რომელიც გამოფენილია წაგრძელებული და პოლიგონალური Hurtle მსგავსი უჯრედებით, მკვრივი, ეოზინოფილური ციტოპლაზმით. უმრავლეს შემთხვევაში ეს შეესაბამება ფარისებრი ჯირკვლის FNAB მაჩვენებლებს კეთილთვისებიანი Hurtle-მეტაპლაზიის დროს. (Faquin et al., 2005). მხედველობაში მისაღებია, რომ ფოლიკულური უჯრედების რაოდენობის მომატება მიტოზური კოეფიციენტის ცვლილებების გარეშე აღწერილია ექსპერიმენტული ჩიყვის დროსაც (РухадзеP.Г.,2004).

ნორმული ფარისებრი ჯირკვლის თირეოიდული ეპითელიუმის მიტოზური აქტივობის მონაცემები უპირატესად ექსპერიმენტულ ხასიათს ატარებს. რიგი ავტორების მონაცემებით (ТрехверЮ.Т.,1972; Crisatov et al.,1973) ცხოველების ფარისებრი ჯირკვალი ხასიათდება ძალიან დაბალი მიტოზური აქტივობით, თუმცა Redmond და თანაავტ. (1978) აღნიშნავენ, რომ ვირთავების ფარისებრი ჯირკვლის ფოლიკულური უჯრედების მიტოზური აქტივობა საკმაოდ დიდია.ამავე დროს ეჭვს არ იწვევს ის ფაქტი, რომ ფარისებრი ჯირკვლის ერთ-ერთი თავისებურება არის მისი პარენქიმის მაღალი პროლიფერაციული პოტენციალი. ამის დამადასტურებელია მისი სწრაფი რეგენერაციული თვისება როგორც ტრავმის, ისე ნაწილობრივი თირეოიდექტომიის შემდეგ და ასევე ჩიყვის ფორმირების პროცესში (АлешинБ.В.исоавт.,1988) მაღალი პროლიფერაციული აქტივობის მიუხედავად ფოლიკულურ უჯრედებში მიტოზური ფიგურების აღმოჩენა საკმაოდ რთულია (ЦагарелиЗ.Г.исоавт.,2011).

ფარისებრი ჯირკვლის ფუნქციის ცვლილებათა ინდექსიაში დიდ როლს თამაშობს მისი სისხლის მიმოქცევის სისტემის ცვლილება, გაძლიერება ან რედუქცია, ანგიოგენეზის რაოდენობრივი ან თვისობრივი გადაკეთება.

ანგიოგენეზი წარმოადგენს მრავალსაფეხუროვან პროცესს, ქსოვილის ბიოპოტენციალის შეფასების წამყვან ფაქტორს. (Rzeszutko et al., 2004).

ამ თვალსაზრისით ენდოკრინული ჯირკვლები ყველაზე უფრო ხელსაყრელი ექსპერიმენტული მოდელია ანგიოგენეზის შესწავლისთვის. ნეოვასკულარიზაცია,

რომელიც ისახლვრება მიკროსისხლძარღვთა სიმჭიდროვით (density) იმყოფება პირდაპირ კავშირში ანგიოგენეზის ფენომენთან (Крючкова А.Н., Фрейндт Г.Г., 2008).

სისხლძარღვოვანი ენდოთელური ფაქტორი (VEGF) ენდოთელური უჯრედების ზრდის სტიმულატორია და შეუძლია გააძლიეროს მათი ჰიპერპლაზია როგორც ფიზიოლოგიურ, ისე პათოლოგიურ პროცესში (Rzeszusko et al., 2004; Gabreel, England et al., 2007; Viacava, Bocei, Tonachera et al., 2007) VEGF-ით განპირობებული ეფექტი ვლინდება VEGFR-2 მეშვეობით ენდოთელიოციტებზე, VEGFR-1 ასრულებს ანგიოგენეზის რეცეპტორების რეგულატორის როლს პარაკრინული ეფექტის საშუალებით, აუტოკრინული რეგულატორული რგოლის ინჰიბირებით (Gabreel, Ferrara, 2003 Saleh H.A et al., 2010).

ნეოვასკულარიზაციასა და მიკროსისხლძარღვების სიმკვრივეს შორის დამტკიცებული კორელაციის მიუხედავად, ფარისებრი ჯირკვლის სტრუქტურული ძვრები ამ პოზიციიდან არასაკმარისად არის შესწავლილი. უფრო მეტიც, არსებობს გამოკვლევები, რომლებიც მიუთითებენ დაავადების გამოვლინების და ზრდის ბიოლოგიურ პოტენციალს შორის დისბალანსზე (Sanders, Silverman, 1998; Akslen, LiVolsi, 2000; Cristopher et al., 2011).

ანგიოგენეზიმიწინააღმდეგოვანი როლს თამაშობს ტრანსფორმირებული ფარი-სებრი ჯირკვლის ფუნქციაში, როდესაც ენდოთელური უჯრედების პროლიფერაცია უსწრებს თირეოციტების ჰიპერპლაზიას.

რიგ ნაშრომებში ნაჩვენებია, რომ ანგიოგენეზის დათრგუნვა შესაძლებელიაზოგიერთი ზრდის ფაქტორით, კერძოდ, ენდოთელიოციტების აპოპტოზის სტიმულატორით, მაგალითად, ენდოსტატინით. ენდოსტატინს შეუძლია გამოიწვიოს ენდოთელიოციტებისა და მათი წინამორბედების ენდოსტატინდამოკიდებული აპოპტოზი (Hoffman, Hofbauer et al., 2004; Klubo-Gwedzinska et al., 2007; Saleh Y., Jin et al., 2010). ავტორები ერთსულოვნები არიან იმაში, რომ იმუნომარკერები CD34, CD31, p27 თირეოიდული პარენქიმის ზრდის პოტენციალის ადეკვატური ინდიკატორებია. VEGF პროდუქციას თვლიან თირეოტროპინ (TSH)-ინდუცირებულად (Hoffman, Hofbauer et al., 2004), რადგან TSH ზრდის ქსოვილში VEGF mRNA ცილის შემცველობას. ანგიოგენეზი ხორციელდება ახალი სისხლძარღვების ფორმირების სტიმულაციით უკვე არსებული ენდოთელიოციტებიდან.

VEGF სისხლძარღვოვანი ენდოთელური ზრდის ფაქტორი სპეციალური მიტოგენია ენდოთელური უჯრედებისთვის. დადგენილია ანგიოგენეზში მისი მთავარი მედიატორის ფუნქცია ფარისებრ ჯირკვალში (Klubo-Gwedzonska et al., 2007),

ანგიოგენეზის ბიოპოტენციალის შეფასების საფუძვლად მიღებულია პერივასკულური ზონების ზრდის შეფასება, რომლებიც მგრძობიარეა შემდეგი ფაქტორების მიმართ:

– ინსულინის მსგავსი ზრდის ფაქტორი - IGF-1 მოქმედების ფაქტორი; TGF – $\beta 1$ აპოპტოზის ინდუქტიური დაკოლაგენის პროდუქციის მასტიმულირებელი, რაც ფიბროზის გაერცვლებას უწყობს ხელს.

დოგორც Rzeszutko et al.(2004) შრომებიდან ირკვევა, ანგიოგენეზი ფარისებრ ჯირკვალში წარმოადგენს მრავალსაფეხურიან პროცესს, დაკავშირებულს უჯრედშორის მატრიქსთან, პროლიფერაციასთან და ენდოთელური უჯრედების მიგრაციასთან.

ბევრი მკვლევარის დასკვნით ფარისებრ ჯირკვალში სხვადასხვა ანტისეპულეების გამოყენებამ ანგიოგენეზის ვიზუალიზაციისთვის და მისი შეფასების მიზნით ცვლადი პარამეტრების გამოყენებამ შეიძლება მიგვიყვანოს განსხვავებულ შედეგებამდე და დასკვნებამდე (Saleh et al., 2010; McHenry et al., 2011).

მიკროსისხლძარღვების რაოდენობა ავლენს განსხვავებას სხვადასხვა ჰისტოლოგიური ტიპის ცვლილებებში. კეთილთვისებიან პროცესში სისხლძარღვების რაოდენობამ გადააჭარბა მათ რიცხვს ავთვისებიან სიმსივნეებში. ასე მაგალითად, ავთვისებიან სიმსივნეებს შორის მიკროსისხლძარღვების მაქსიმუმი აღმოჩენილი იყო პაპილურ კარცინომაში, რაც შეიძლება აისხნას სწორედ დაზიანების კონკრეტული ჰისტოლოგიური ტიპით. ამ მონაცემების საშუალებით შეიძლება გაკეთდეს დასკვნა, რომ ანგიოგენეზი, რომელიც თან ახლავს კეთილთვისებიან ჰიპერტროფულ ცვლილებებს, მათ შორის, დიფუზურ ტოქსიკურ ჩიყვს, რეალიზდება მცირე დიამეტრის მრავალრიცხოვანი სისხლძარღვების ფორმირებით, მაშინ, როდესაც ავთვისებიან სიმსივნეებში წარმოდგენილია დიდი დიამეტრის სისხლძარღვები.

ფარისებრი ჯირკვლის დაზიანების დროსცალკეულ ჰისტოლოგიურ ტიპების მიხედვით ერთიდაიგივე პარამეტრის (MVA) შეფასებისას მნიშვნელოვანი განსხვავება არ იყო ნაჩვენები (Ling Lan et al.,2007). სისხლძარღვით დაკავებული ფართობი ფარისებრი ჯირკვლის ცალკეულ კვანძოვან წარმონაქმნებში იყო ანალოგიური, მიუხედავად სხვაობისა ახალწარმოქმნილ მიკროსისხლძარღვთა

რაოდენობაში, ამიტომ, Rzeszutko და თანაავტორები(2004), Tseleni-Balafuta et al.(2006) ფარისებრ ჯირკვალში ანგიოგენეზის შესწავლისას გამოყოფენ ახალი წარმონაქმნების ორ სახეობას: ჰიპო და ჰიპერვასკულარულს. ფარისებრი ჯირკვლის კვანძებში გამოსატული ანგიოგენეზი მიუთითებს კეთილთვისებიან პროცესზე, ნ.რურუა, ლ. გოგიაშვილი, ზ. ცაგარელი(2013) თირეოიდულ ქსოვილში ანგიოგენეზის აქტივობის შეფასების დროს მივიდნენ დასკვნამდე, რომ VEGF-რეაქციის დაბალი ინტენსივობა აღნიშნული იყო ფარისებრ ჯირკვალში მცირე ჰიპერ და ჰიპოაქტიურ უბნებში.გამოსატულ ანგიოგენეზს ადგილი ჰქონდა ავთვისებიან კვანძებში, რომლებიც განსხვავდებოდნენ სისხლძარღვების სიმჭიდროვით, რაც თავის მხრივ, დამოკიდებული იყო პროცესის ჰისტოლოგიურ ტიპზე (რაობაზე).

თავი II

გამოკვლევის დიზაინი, მასალა და მეთოდები

2.1 კლინიკური მასალის შემთხვევათა შერჩევა და შეფასება (ძირითადი და საკონტროლო ჯგუფები)

გამოკვლევის რელაციურ მონაცემთა ბაზას წარმოადგენს ორივე სქესის პაციენტებიდან მიღებული ოპერაციულ-ბიოფსიური მასალა ტოტალური თირეოიდექტომიის, ფ.ჯ ცალმხრივი ლობექტომიის და ნაწილობრივი რეზექციის შემდეგ. ნაშრომში ასევე გამოყენებულია რეტროსპექტიული მასალა.

მთლიანად შესწავლილია Hashimoto-ს თირეოიდიტის 59 შემთხვევა, ენდოკრინოლოგიის ეროვნული ინსტიტუტის საარქივო მასალების მიხედვით (2006-2010) – 21 შემთხვევა და 38 ახალი დაკვირვება იგივე სამკურნალო დაწესებულებიდან (2011-2014) პაციენტებიდან – 10 მამაკაცი და 49 ქალი. წარმოდგენილ კვლევაში პაციენტების საშუალო ასაკი 47 წელი (23 დან 70 წლამდე) პაციენტებს ჩატარდათ ტოტალური თირეოიდექტომია სხვადასხვა მიზეზით. მათ შორის, ძლიერი გადიდება (n=12) ტრაქეის სტენოზი სუნთქვის გაძნელებით გადიდებული ფარისებრი ჯირკვლის გამო (n=19), ტკივილი (n=7) კვანძოვანი დაზიანება (n=17), პაპილურ კარცინომასთან შერწყმა (n=4).

კლინიკური მონაცემები, ლაბორატორიული და ულტრასონოგრაფიული მაჩვენებლები, მკურნალობისა და ოპერაციული ჩარევის მეთოდები მიღებულია შესაბამისი რეფერალური საბუთებიდან პაციენტის წერილობითი ინფორმირებული თანხმობის შემდეგ.

ლაბორატორიული მონაცემები მიუთითებდნენ ანტითირეოიდული პეროქსიდაზის მიმართ ანტისხეულების არსებობაზე, ცალკეულ შემთხვევაში (n=6) აღინიშნებოდა ანტითირეოგლობულინური ანტისხეულები. Hashimoto-ს თირეოიდიტის კლინიკური დიაგნოზი ეფუძნებოდა ენდოკრინოლოგთა ევროპის ასოციაციის, აშშ კლინიკურ ენდოკრინოლოგთა ასოციაციის [ACCE–<http://www.aace.com>] და მსოფლიო ჯანდაცვის ორგანიზაციის გაიდლაინებს. ხოლო შემდგომ დადასტურდა ოპერაციული მასალის ჰისტოპათოლოგიური კვლევების შედეგით.

როგორც წესი, Hashimoto-ს თირეოიდიტის ტიპურ ჰისტოპათოლოგიურ სურათში წარმოდგენილია ლიმფოპლაზმოციტური ინფილტრაცია, ფოლიკულების

გერმინაციული ცენტრების ფორმირებითა და არაიშვიათად, მათი დესტრუქციით, Hurtle-ს უჯრედების ცვლილებები, ასევე ფიბროზის სხვადასხვა ხარისხი.

ფოკალური (არასპეციფიკური) ლიმფოციტური თირეოიდიტი ფარისებრი ჯირკვლის სიმსივნურად ტრანსფორმირებულ ქსოვილში კვლევაში არ არის შეტანილი.

ასეთივე წესით მოძიებულია დიფუზურ-ტოქსიკური ჩიყვის ოპერაციული მასალა (n=83).

ყველა დაკვირვების და მანიპულაციის დროს გათვალისწინებულ იქნა ივ.ჯავახიშვილის სახელობის თბილისის სახელმწიფო უნივერსიტეტის ბიოეთიკური კომისიის მოთხოვნები.

დიფუზური ტოქსიკური ჩიყვის კლინიკურ-ლაბორატორიული მონაცემები

დაკვირვებაში ჩართული იყო 83 პაციენტი დიფუზურ-ტოქსიკური ჩიყვის დიაგნოზით. ასაკი 19-49 წელი, აქედან მამაკაცი (n=44) ქალი (n=39). ყველა გამოკვლეულ შემთხვევაში ფარისებრი ჯირკვალი იყო დიფუზურად გადიდებული. შემთხვევაში 64.5%-ში აღინიშნებოდა III ხარისხის დიფუზურად გადიდებული ფარისებრი ჯირკვალი, 27,9%-ში IV ხარისხი, 6,38%-ში V ხარისხის ჩიყვი. პაციენტებს აღენიშნებოდათ ჰიპერთირეოზის სიმპტომატიკა და სინდრომები: არასტაბილური ჰემოდინამიკა, ტაქიკარდია, საერთო სისუსტე, ოფთალმოპათია, ოფლიანობა, შრომისუნარის დაქვეითება, უძილობა, ტრემორი, სუნთქვისა და ყლაპვის გაძნელება, თერმორეგულაციის მოშლა. რეპროდუქციული ასაკის ქალებში აღინიშნებოდა დისმენორეა, სპონტანური აბორტი. პაციენტების 94,6%-ს აღენიშნებოდა საშუალო სიმძიმის თირეოტოქსიკოზი. ჰორმონალურ ფონში დაფიქსირდა შემდეგი ძვრები: სისხლში T_3, T_4 და TSH გამოკვლეული იყო სტანდარტული Kit ნაკრებით ("Humman") T_3 – 0,69-2,02 ნგ/ml T_4 4,4-11,6 მგ/დლ TSH 0,4-6,4 მლ/ლ. დადგინდა T_3 და T_4 ზრდა სისხლში, TSH მკვეთრი შემცირება შემთხვევათა 21,5%-ში აღინიშნა მძიმე ფორმის თირეოტოქსიკოზი, რაც TSH ნულოვანი რაოდენობით გამოიხატა TSH=0

მსუბუქი ფორმის დროს 5,3% პაციენტებში T_3, T_4 და TSH არ განსხვავდებოდა ნორმისაგან, თუმცა TSH საშუალო დონე ნორმის ყველაზე მცირე ზღვარს სცილდებოდა.

კლინიკური მასალის კვლევა მიმდინარეობდა ჩვენს მიერ შემუშავებული ანკეტის მიხედვით, რომელშიც გათვალისწინებული იყო: 1) სქესი, 2) ასაკი, 3) სა-

ცხოვრებელი ადგილი, 4) ანამნეზის ხანგრძლივობა, 5) ოპერაციული მკურნალობა, 6) მემკვიდრეობა (ენდოკრინოლოგიური დაავადებები მშობლებში, ახლო ნათესავებში) ქალებში ფიქსირდებოდა გინეკოლოგიური ანამნეზი 7) სხვა ქირურგიული ჩარევები, კოჰორტულ ჯგუფს წარმონადგენდა 59 პაციენტი Hashimoto-ს თირეოიდიტით და 83 დიფუზურ-ტოქსიკური ჩიყვით. მასალა მიღებულია ენდოკრინოლოგიის ეროვნული ინსტიტუტიდან (ბიოქიმიური კვლევა, ულტრასონოგრაფია, ოპერაციულ-ბიოფსიური მასალა).

საკონტროლო ჯგუფი 25 შემთხვევა (ე.წ პირობითი „ნორმა“) წარმოდგენილია სასამართლო კვეთის ექსპერტიზის მასალით (ანამნეზში ენდოკრინული პათოლოგიის გარეშე). ასევე შედარების ჯგუფში ჩავრთეთ კვანძოვანი ეუთირეოიდული ჩიყვის 20 შემთხვევა.

მემკვიდრეობითი დატვირთვა გამოვლინდა კოჰორტული კვლევის პაციენტთა 47%-ში. როგორც მსოფლიო სტატისტიკის მაჩვენებლები ადასტურებენ, ჩვენს მასალაზეც ქალები შეადგენდნენ პაციენტთა უმრავლესობას, შეფარდება 8:1. აქვე უნდა ითქვას, რომ Hashimoto-ს თირეოიდიტის დროს შეფარდება შეადგენდა 12:1. ცალკეულ შემთხვევაში კვანძოვანი პროცესის შეფასებისას გამოყენებული იყო წვრილნემსიანი ასპირაციის მეთოდით მიღებული (FNA) მონაცემები, რომელმაც დაადასტურა კოლოიდური მოპროლიფერაციე ჩიყვის დიაგნოზი. შესადარებელ ჯგუფში (კვანძოვანი ეუთირეოიდული ჩიყვი n=20), კლინიკურ სურათს განსაზღვრავდა ჰორმონული ფონი, ფარისებრი ჯირკვლის ზომები, ფორმა, დაზიანების სიმეტრია. ისევე, როგორც Hashimoto-ს თირეოიდიტის დროს, ფარისებრი ჯირკვლის ზომები მერყეობდა II-V ხარისხამდე, დიდი ზომის კვანძის დროს ვითარდებოდა სასუნთქი გზების კომპრესია, ასევე ირგვლივ მყოფი ქსოვილების ზეწოლა, რაც Hashimoto-ს თირეოიდიტის პირობებში ოპერაციის ჩვენების ერთ-ერთ დომინანტს წამოადგენდა.

2.2 ჰისტოლოგიური კვლევის მეთოდები

ფარისებრი ჯირკვლის სხვადასხვა უბნებიდან აღებული ქსოვილოვანი ნიმუშები ფიქსირდებოდა 10% ფორმალინის ბუფერულ ხსნარში (pH=7.35). დეჰიდრატაციის შემდეგ მასალის ჩაყალიბება ხდებოდა პარაფინის ბლოკებში. სერიული ანათლები იღებებოდა ჰემატოქსილინითა და ეოზინით. (H&E), ზოგიერთ შემთხვევაში პიკროფუქსინით ვან გიზონის წესით.

მორფოლოგიური კვლევის მიზნით შესწავლილია: ფოლიკულათა განაკვეთის ფართობი, თირეოციტის, მისი ბირთვებისა და ციტოპლაზმის ფართობი, კაპილარის განაკვეთის ფართობი. აგრეთვე განსაზღვრული იქნა ფოლიკულებისა და თირეოციტების საშუალო რაოდენობა ერთ ფოლიკულში.

ამ მიზნებისათვის გამოყენებული იქნა ტრინოკულარული მიკროსკოპი Daffodil MCX100, ოკულარ-მიკრომეტრი MOB-1 15X . ყველა მეტრიული პროცედურა ტარდებოდა ობიექტივი 90X, ოკულარი 7X გადიდების პირობებში.

ფოლიკულების და თირეოციტების რიცხვის დადგენისას მხედველობის ველში ვითვლიდით იმ სტრუქტურებს, რომელთა დიამეტრის 2/3 ზე მეტი იყო მისაწვდომი გასაზომად. აღებული იყო 50 (მინა) ნიმუში შესწავლილი ჯგუფებიდან. თითოეულ ჯგუფში აითვლებოდა 50 მხედველობის ველზე განლაგებული პარამეტრების ფართობი და რაოდენობა. ვითვლიდით საშუალო მნიშვნელობებს, როცა ცალკეული მაჩვენებლების რიცხვი $n=50$. ფართობი გამოსახულია მკმ²-ში.

ფოლიკულების, თირეოციტების, კაპილარების, ბირთვების ფართობი გამოითვლებოდა ფორმულით: $V=a^2b\pi$

$$\pi = 3.14$$

a და b – დიდი და მცირე დიამეტრი

σ – საშუალო არითმეტიკული ცდომა ($\pm M$)

სტატისტიკური კვლევის მიზნით გამოყენებულია პაკეტი IBM SPSS ვერსია 22.0. Man-Whitney-ს კოეფიციენტის გამოთვლა. სტატისტიკურად სარწმუნო სხვაობად ითვლებოდა $p \leq 0,05$

ყველა გამოკვლეული მაჩვენებელი შედარებულია როგორც ნორმასთან, ისევე შესწავლილ ჯგუფებს შორის.

2.3 იმუნოჰისტოქიმიური კვლევის მეთოდები

კვლევის მიზანი იყო სისხლძარღვთა ენდოთელიური ზრდის ფაქტორის (VEGF), თირეოიდმასტიმულირებელი ჰორმონის (TSH), S-100 ცილის და TTF-1 და CD34 ექსპრესიის აქტივობის კვლევა ფარისებრი ჯირკვლის ყველა შესწავლილი დაზიანების დროს.

სისხლძარღვთა ენდოთელიუმის ზრდის ფაქტორი (VEGF) წარმოადგენს ენდოთელიოციტების სასიგნალო ცილას და შეუძლია გაააქტიუროს მათი ზრდა

როგორც ფიზიოლოგიურ, ისე პათოლოგიურ პირობებში (Senino, McDonald 2012; Tohyama, Matsui, Kodama et al, 2014).

ანგიოგენეზი ასრულებს საკვანძო როლს ფარისებრი ჯირკვლის ჩიყვისებრი ტრანსფორმაციის მსგავს პროცესებში, განსაკუთრებით, როდესაც ენდოთელური უჯრედების პროლიფერაცია წინ უსწრებს ფოლიკულების ზრდას, განსაზღვრავს VEGF დონის მატებას სისხლის შრატში და ინტრათირეოიდულ არეალში ტოქსიკური და Hashimoto-ს ტიპის გოიტროგენეზის დროს (Tseleni-Balafouta et al, 2006).

ცილა CD34- წარმოადგენს ენდოთელური უჯრედების პროლიფერაციის მთავარ ხელშემწყობ ფაქტორს არა მარტო ნოდულარულ პროცესებში, არამედ ანთებით, მათ შორის აუტოიმუნური აქტივობით მიმდინარე პროცესებში.

დაგეგმილი ამოცანის ფარგლებში ცილა S-100 რეცეპტორული სტატუსის კვლევა Hurthle-ს თირეოციტებში, რომლებიც არ ექსპრესირებენ TSH-ს, გამოავლენს ამ უჯრედთა პროლიფერაციით მიმდინარე პროცესებს (გამოყენებულია პოლიკლონური ანტისხეულები RTU-S100p ნეიროენდო-კრინული გენეზის სტრუქტურებისთვის).

ადამიანის TTF-1 არის 38 Kd ბირთვული პროტეინი (NK-2 ჯგუფის ტრანსკრიპციის ფაქტორი. ასრულებს სარეგულაციო ცილისა და ორგანოგენეზის მარეგულირებელი ფაქტორის როლს. მას ახასიათებს ფილტვის, ტვინის და ფარისებრი ჯირკვლის ნორმულ და ნეოპლაზიურ ქსოვილში მაღალი ექსპრესია, რის გამოც წარმოადგენს ფარისებრი ჯირკვლის ავთვისებიანი ზრდის მნიშვნელოვან მარკერს. VEGF და CD34 პროგნოზული ღირებულება უკავშირდება ოპერაციის შემდგომი რეციდივების პროგნოზის შესაძლებლობას.

ჩვენი კვლევის სპეციალური ამოცანებიდან გამომდინარე მიზანმიმართულად შესწავლილია VEGF, CD34 და TSH ექსპრესიის თავისებურებანი ასევე S-100 ცილისა და TTF-1-ს აქტივობა ფარისებრი ჯირკვლის ქსოვილში დიფუზური ტოქსიკური ჩიყვის და Hashimoto-ს თირეოიდიტის დროს. ასეთი მიდგომა მნიშვნელოვანი და განმსაზღვრელია, რადგან ორი დასახელებული ნოზოლოგიური ერთეული განსხვავდება ფუნქციური აქტივობით, მაგრამ პათოგენეზით აუტოიმუნურ დაავადებათა გამოვლენის ორ სახეობას წარმოადგენს. ამავე დროს შეიძლება ვუპასუხოთ კითხვაზე: არის თუ არა Hurthle-ს უჯრედების პროლიფერაცია ასოცირებული A-ტიპის თირეოციტების აპოპტოზთან, რის შედეგად ადგილი აქვს

ფარისებრი ჯირკვლის პარენქიმის ჩანაცვლებას დიფუზური ლიმფოიდური ინფილტრაციით ჰიპოთირეოზის გამოსავალით.

ცრუდადებითი და ცრუარყოფითი შედეგების გამორიცხვის მიზნით იმუნოჰისტოქიმიური რეაქციები ჩატარდა განმეორებით რეჟიმში, ასევე სხვა თირეოიდული პათოლოგიის დროს.

WHO კლასიფიკაციის თანახმად ჩვენს მასალაში ყველა შესწავლილი თირეოიდული პათოლოგია დაყოფილია 3 ჯგუფად:

- 1). Hashimoto-ს თირეოიდიტი (n=20),
- 2), დიფუზური ტოქსიკური ჩიყვი (n=20)
- 3). კვანძოვანი ჩიყვი (n=20)

ასევე 10 შემთხვევა, “ნორმული” ქსოვილის ნიმუშები, მოძიებული სასამართლო-სამედიცინო ექსპერტიზის ბიუროდან, ე.წ. “სასამართლო გაკვეთის” მასალები.

ყველა ანათალი აღებულია poli-L-lysine-თ დაფარულ სასაგნე მინაზე. რეაქციის მსვლელობა შემდეგია:

- 1). დეპარაფინიზაცია, რეჰიდრატაცია და ინკუბაცია 30 წთ 3% H₂O₂სხნარში;
- 2). 20 წთ ფოსფატურ ბუფერში დაყოვნება (PBS),
- 3). ანტიგენის დემასკირება მიკროტალღური ღუმელის რეჟიმში (600W) 20 წთ ციტრატულ ბუფერში გაცივების ფაზებით (0.01μ;PH 6.0)

ანათლების ინკუბაცია ხდებოდა პირველად ანტისხეულებთან 1 საათით ოთახის ტემპერატურაზე, 3-ჯერადი გარეცხვით PBS ოთახის ტემპერატურაზე, მეორადი ანტისხეულებით ზემოქმედება და იმუნური კომპლექსების იდენტიფიკაცია სტრეპტავიდინპეროქსიდაზას საშუალებით. ინკუბაცია ხდებოდა:

- 1) პოლიკლონური ანტი-VEGF -165 ანტისხეულებით 1:50 განზავებით
- 2) პოლიკლონური ანტი TSH-ანტისხეულებთან (BioGenex, აშშ)
- 3) მონოკლონური ანტი CD34-clone QBEnd/10 – განზავება 1:20 (BioGenex, აშშ)
- 4) ცილა S-100 – დეტექცია RTU-S100p პოლიკლონური ანტისხეულები (BioGenex, აშშ)
- 5) TTF-1ანტისხეულები, განზავება 1:25 (clone SPT24, “Novocastra”).

შედეგების ვიზუალიზაცია ტარდებოდა 0,05% 3,3 დიამინობენზიდინისა და წყალბადის ზეჟანგის გარემოში, ბირთვების დაღებვა ხდებოდა ჰემატოქსილინით,

გამჭვირვალობის უზრუნველყოფა – DPX. ყველა პროცედურას ვატარებდით მწარმოებელი ფირმის რეკომენდაციით (“BioGenex”, “Novocastra”).

მიკროსისხლძარღვთა სიმჭიდროვესა და რაოდენობას ვაფასებდით Rzeszutko და თანაავტ (2004) და Yamamoto და თანაავტ.(2004) მიერ მოწოდებული რეკომენდაციებითა და მეთოდოლოგიით. მიკროსისხლძარღვთა სიმჭიდროვე (MVD) შესწავლილია VEGF ექსპრესიის მიხედვით 50 მხედველობის ველში, მიუხედავად იმისა, არის თუ არა (ვიზუალიზაცია თუ არა) სისხლძარღვთა სანათურები, ამდენად, VEGF ექსპრესიის დროს შეღებილი ენდოთელური უჯრედები ან მათი კლასტერები იდენტიფიცირებული იყო როგორც ცალკეული მიკროსისხლძარღვი. პატარა გადიდებით (X40) შესწავლის შემდეგ შერჩეულ იქნა სამი მხედველობის ველი ფიბროზისა და ლიმფოიდური ინფილტრაციის გარეშე, სისხლძარღვთა მაქსიმალური კონცენტრაციით (“hot spots”). მომდევნო ეტაპზე შუქოპტიკური მიკროსკოპის დიდ გადიდებაზე (200X) განისაზღვრა მიკროსისხლძარღვთა რაოდენობა და სიმჭიდროვე (AMC/Field)(Rurua N.Z et al. 2013).

იმუნოჰისტოქიმიური კვლევის შედეგებისა და მიკროსისხლძარღვთა სიმჭიდროვის შეფასება ხდებოდა შუქოპტიკურ მიკროსკოპზე “Daffodil” MCX-100 (ავსტრია), რომელიც აღჭურვილია “Sony”-ს ციფრული ფოტოკამერით მიკროსკოპული გამოსახულების კომპიუტერულ ეკრანზე გარდაქმნის შესაძლებლობით.

TSH, CD34, VEGF, ცილა S-100 და TTF-1 ექსპრესიის ინტენსივობას ვითვლიდით ნახევრადრაოდენობრივი მეთოდით (Rydlova et al., 2008) შემდეგი სქემით: უარყოფითი (0), 1= \leq 10%; 2=11-50%; 3=51-80%; 4= \geq 80%

სტატისტიკური ანალიზისთვის გამოიყენებოდა პროგრამა Microsoft Excel 7.0, ასევე SPSS/PS ვერსია 22.0 Windows-თვის, საჭიროების დროს ჩართული იყო X^2 კრიტერიუმი, რანგული, მან-უიტნისა და ლიუნის დისპერსიული პარამეტრები. შესადარებელ ჯგუფებს შორის ზღვარი $P \leq 0.05$ ითვლებოდა სტატისტიკურად სარწმუნოდ.

მასალის განაწილება გამოყენებული მორფოლოგიური კვლევით მეთოდების მიხედვით ნაჩვენებია ცხრილში 1:

ჯგუფები	შემთხვევათა რაოდენობა	იმუნოჰისტოქიმია					მორფომეტრია
		VEGF	TSH	CD34	S100	TTF-1	
საკონტროლო(ნორმა)	25	10	10	10	10	10	10
დტჩ	83	45	40	40	40	40	50
ჰაშიმოტოსთირეოიდიტი	59	45	40	40	40	40	50
ეუთირეოიდული ჩიყვი	20	10	10	10	10	10	10

ანგიოგენეზის შეფასება

მიკროსისხლძარღვთა სიმჭიდროვის მიხედვით (microvessels density test) უმრავლესობა შესწავლილი ანათლებისა ფარისებრი ჯირკვლის ქსოვილის ნიმუშებიდან იყო არაერთგვაროვანი მიკროსისხლძარღვების სხვადასხვა რაოდენობის და განაწილების მიხედვით. მიკროსისხლძარღვთა შემცველი დადებითი ველები აითვლებოდა დადებითი რეაქციით VEGF და CD34 მიმართ, VEGF პოზიტიური კი გამოიყენებოდა სისხლძარღვთა სიმჭიდროვის დასადგენად ფართობის ერთეულზე.

კვლევის პირველი ეტაპი:

სინათლის მიკროსკოპის გადიდებით X40 შერჩეულ იქნა 3 მხედველობის ველი მიკროსისხლძარღვთა ყველაზე მაღალი სიმჭიდროვით (density) ე.წ. „ცხელი“ წერტილები (hot spots) სისხლძარღვები ითვლებოდა გადიდებით 200X. CD34 და VEGF დადებითი სისხლძარღვოვანი ველები ციფრულ მიკროსკოპზე Daffodil MCX-100 (ავსტრია) შესწავლის შემდეგ პროცესირდებოდა კომპიუტერულ ვერსიაში პროგრამით MultiScan 5.10

ყველა შესწავლილ შემთხვევაში სისხლძარღვების ტოტალური რაოდენობა გათვლილი იყო გადიდებისთვის 200X (ველზე) - (MVC). ხოლო არე, დაკავებული VEGF დადებითი სისხლძარღვების მიერ იგივე ველში იზომებოდა, როგორც MVA. ვითვლიდით 10 რეპრეზენტულ ველს და თითოეულ არეს სამჯერადად.

მასალის სტატისტიკური ანალიზი ჩატარდა Microsoft Excel-7.0 და SPSS Professional Statistics-20.0 (USA) ვერსიაში. საჭიროების დროს გამოვიყენეთ არაპარამეტრული კრიტერიუმი Spearman Rank test VEGF აქტივობის და ერთი მხრივ სისხლძარღვთა რაოდენობის (MVC) და მეორე მხრივ MVA შედარებისთვის.

თავი III. საკუთარი გამოკვლევის შედეგები

3.1. Hashimoto-ს თირეოიდიტის კლინიკურ-ლაბორატორიული მონაცემების შეფასება პროცესის აქტიუობის თვალსაზრისით

ქირურგიული წესით ამოკვეთილი ფარისებრი ჯირკვლის ქსოვილოვანი ფრაგმენტები ფიქსირებულ იქნა ფორმალინის 10% ნეიტრალურ ბუფერულ ხსნარში და ჩაყალიბდა პარაფინში. სერიული ანათლეები (4მკმ სისქის) ყველა გამოკვლეული ბლოკიდან იღებებოდა ჰემატოქსილინით და ეოზინით, ასევე იმუნოჰისტოქიმიური მეთოდებით. ორი პათოლოგანატომის ზ.ც და ლ.გ მიერ შესწავლილია თითოეული შემთხვევიდან ხუთზე მეტი ჰემატოქსილინით და ეოზინით შეღებილი ანათალი.ერთი ბლოკის პრინციპით შერჩეული იყო მასალა იმუნოჰისტოქიმიური მარკერებისთვის. ყურადღებას ვაქცევდით შემდეგ ჰისტოლოგიური თავისებურებებს: სტრომის ფიბროზი, ლიმფოპლაზმოციტური ინფილტრაცია, ფარისებრი ჯირკვლის ფოლიკულების ზომა, ფოლიკულურ უჯრედთა დეგენერაცია, ლიმფოიდური ფოლიკულების წარმოქმნა, გიგანტურუჯრედოვანი და/ან ჰისტოციტური ინფილტრაცია, ასევე სოლიდურ უჯრედთა ბუდობრივი ჰიპერპლაზია და ბრტყელუჯრედოვანი მეტაპლაზია. დასახელებული კრიტერიუმების გამოყენება ხელს უწყობს სტრომის ფიბროზის ხარისხის შეფასებას: 3+, თუ თირეოიდული პარენქიმის ნახევარი ჩანაცვლებულია ფობროზული ქსოვილით, 2+, თუ 1/3 პარენქიმისა ჩანაცვლებულია ფობროზული ქსოვილით; 1+, თუ 1/3-ზე ნაკლები თირეოიდული პარენქიმა ჩანაცვლებულია ფობროზული ქსოვილით და -, თუ ფიბროზი არ არის თვალსაჩინო.

ანათლეები, რომელთა შეფასება შეადგენდა 3+ ან 2+ გამოყენებული იქნა Hashimoto-ს თირეოიდიტის ფობროზული ვარიანტის სადიაგნოსტიკო კრიტერიუმებად, ამასთან ფოლიკულების ზომები შეფასდა შემდეგნაირად: მიკროფოლიკულები, ზომით ნაკლები ვიდრე ნორმაში, დიამეტრი $<100\mu\text{m}$) ნორმოფოლიკულები (დ 200-400 ნმ) და მაკროფოლიკულები (ნორმაზე განიერი, >500 ნმ). ფოლიკულური უჯრედთა დეგენერაციას ვაფასებდით დეგენერაციული ფოლიკულური უჯრედების პროცენტული რაოდენობით დიდ გადიდებაზე: მძიმე (3+, $>50\%$), ზომიერი (2+, 33-50%) მსუბუქი (1+, $<33\%$) ასევე “-” ნეგატიური (დეგენერაციული ცვლილებები არ ვიხუალებდებოდა).

ლიმფოიდური ფოლიკულების ფორმირების ხარისხი შეფასდა ლიმფოიდური ფოლიკულების სიჭარბით თირეოიდულ სტრომაში როგორც: 3+ (ხშირი); 2+

(ზომიერი); 1+ (იშვიათი ფორმირება); – (ფორმაცია არ არის). ჰისტოციტების რიცხვი ინფილტრატებში შეადგენდა: დიდი რაოდენობა 3+; (>10/ დიდ გადიდებაზე ერთ მხედველობის ველში), 2+ (ზომიერი, ≥ 5 უჯრედი იმავე ფართობზე), 1+ (სუსტი, <5) და –(ნეგატიური შედეგი).

კლინიკური და ლაბორატორიული მონაცემების ანალიზი შეჯამებულია ცხრილში 2; მოცირკულირე ანტისხეულების ტიტრი (თირეოიდული პეროქსიდაზასა და თირეოგლობულინური ანტისხეულების დონე შეადგენდა საშუალოდ 95% მდე; ანტიპეროქსიდაზული ანტისხეულები 186 (63-438), ანტითირეოგლობულინური ანტისხეულები 510 (167-1178), ანტისხეულების ტიტრი განსაკუთრებით უფრო მაღალი იყო თირეოიდიტის იმ შემთხვევაში, რომელიც გამოირჩეოდა ინტენსიური პლაზმოციტური ინფილტრაციით ვიდრე ფიბროზული ფორმის ჯგუფში (ცხრილი 2).

ცხრილი 2

ძირითად კლინიკურ სიმპტომებსა და სისხლში ანტითირეოიდული ანტისხეულების ტიტრს შორის კორელაცია

მაჩვენებლები	P
პაციენტის ასაკი (წლები)	47 ± 18
სქესი(მამაკაცი/ქალი)	16 / 21
თირეოიდექტომიის ჩვენება: 1/2/3/4/5	15 / 6 / 2 / 3 / 1
დაავადების ხანგრძლივობა (წლები) ^ა	5 ± 4
ფარისებრი ჯირკვლის ფუნქციური მდგომარეობა (სუბკლინიკური ჰიპო/ეუ/ჰიპერთირეოიდიზმი) ^ბ	18 / 11 / 3
ანტითირეოგლობულინური ანტისხეულები	510(167-1178)
ანტითირეოპეროქსიდაზული ანტისხეულები	186(63-438)

შემოკლებები: 1-გადიდება; 2-ტრაქეის სტენოზი; 3-ტკივილი; 4-კვანძოვანი დაზიანება; 5-თანმხლები პაპილარული კარცინომა

ა – $\pm Sd$

ბ – ყველა პაციენტს არ ჰქონდა სრული გამოკვლევა.

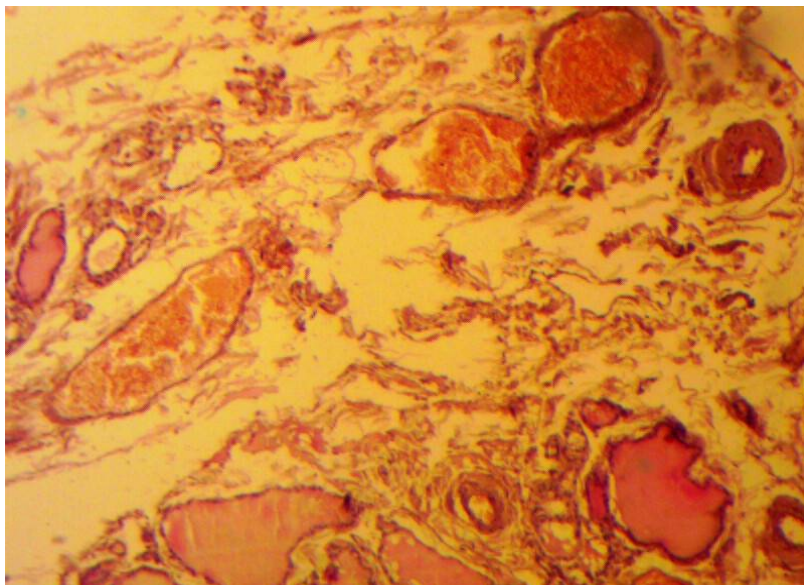
ანტითირეოიდული პეროქსიდაზას ანტისხეულების ტიტრი შეადგენდა 85 (55-133), ხოლო ანტითირეოგლობულინის ანტისხეულები შეადგენდნენ 147 (72-303), ($p=0.0086$; $p=0.0168$, შესაბამისად). უნდა გავითვალისწინოთ, რომ ჩვენი პაციენტების უმრავლესობა ოპერაციამდე იღებდა ჰორმონოჩანაცვლებით მკურნალობას ლევოთიროქსინით თირეომასტიმულირებელი ჰორმონის სუპრესიული დოზის სახით.

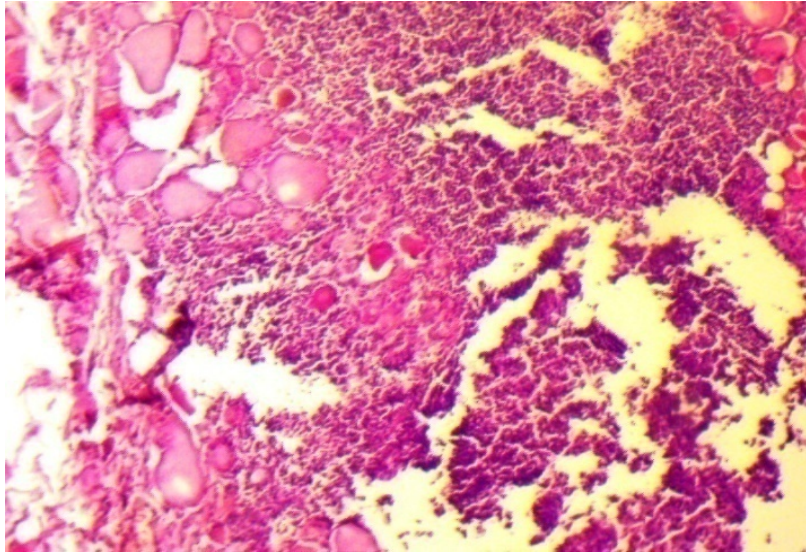
აღსანიშნავია, რომ ლიმფოპლაზმოციტური ინფილტრაციისა და მსხვილი ლიმფოიდური ფოლიკულების წარმოქმნის პირობებში გერმინაციული ცენტრების ფორმირებით, როგორც წესი, გამოხატული იყო სუბკლინიკური ჰიპოთირეოიდიზმი.

ამდენად, ზემოთ დასახელებული შედეგები საფუძველს გვაძლევს დავასკვნათ, რომ Hashimoto-ს თირეოიდიტი არ არის ერთგვაროვანი დაზიანება. ის ვლინდება ფარისებრი ჯირკვლის პარენქიმის სხვადასხვა ცვლილებებით, რომელთა ხასიათი განისაზღვრება პარენქიმის ლიმფოპლაზმოციტური ინფილტრაციის ინტენსივობით.

H&E მიკროსკოპია

ქირურგიული წესით ამოკვეთილი ფარისებრი ჯირკვლის ქსოვილის ფრაგმენტები დაფარული იყო შემაერთებელქსოვილოვანი შემომსაზღვრელი კაფსულით, რომელიც არ იყო მჭიდროდ მიხორცებული ქვეშმდებარე სტრუქტურებთან, რაც, ერთმნიშვნელოვნად გამორიცხავდა რიდელის თირეოიდიტის დიაგნოზს. ნეკროზი ან კალციფიკაცია არ აღინიშნებოდა.





ბ

სურ. 1. Hashimoto-ს თირეოიდიტი

ა – კეროვანი ლიმფოპლაზმური ინფილტრაცია, ჭარბუჯრედოვანი სტრომა;

ბ – ლიმფოციტური ლიმფოპლაზმოციტური ინფილტრაცია, H&E 100X

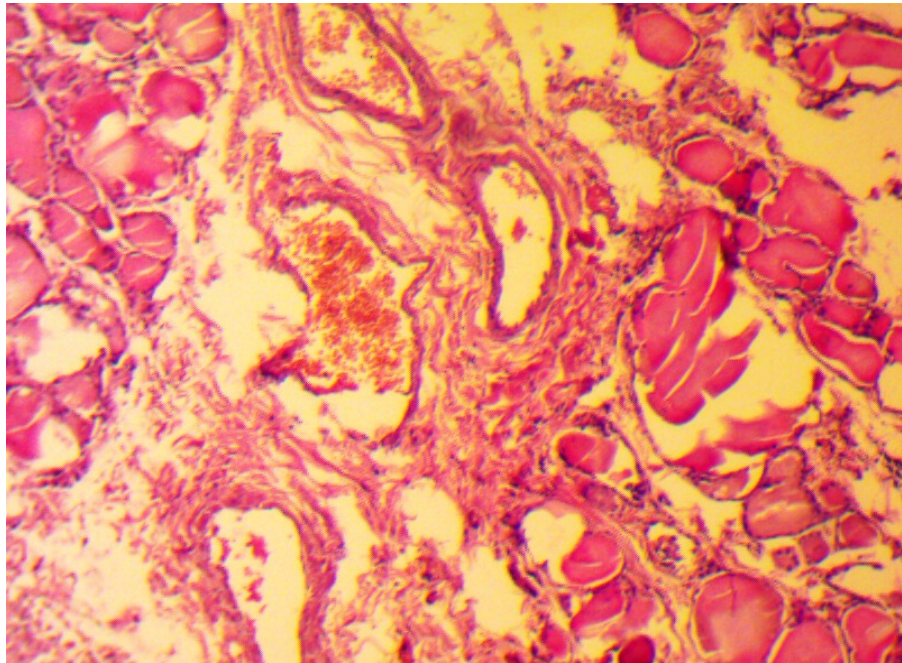
ზოგადმორფოლოგიური კვლევით დადგინდა, რომ პლაზმური უჯრედები, ექსტენსიური ლიმფოციტური ინფილტრაცია, სტრომის ფიბროზი წარმოადგენენ მნიშვნელოვან განმასხვავებელ ნიშნებს ფიბროზულ ფორმასა და ლიმფოციტურ ფორმას შორის. ეს მონაცემები წარმოდგენილია ცხრილში 3, საიდანაც ჩანს, რომ მკვეთრი ლიმფოციტური ან კეროვანი ინფილტრაცია ფიქსირდებოდა დიდი რაოდენობით პლაზმური უჯრედების მოზიდვის დროს. (სურ 1 ა, ბ)

ცხრილი 3

ზოგადპისტოლოგიური ცვლილებები Hashimoto-ს თირეოიდიტის ლიმფოციტური ფიბროზული ფორმების დროს

პისტოლოგიური ვარიანტი	Hashimoto-ს თირეოიდიტის ფიბროზული ფორმა n=30	Hashimoto-ს თირეოიდიტის ლიმფოციტური ფორმა n=29	P
ფიბროზული ვარიანტი - ინტერფოლიკულური/ინტერლობულური	21 / 9	7 / 22	<0.001
სტრომის ფიბროზის ხარისხი (3+, 2+, 1+, -)	15 / 11 / 4 / 0	12 / 7 / 10 / 0	<0.001
ლიმფოპლაზმოციტური ინფილტრაცია 3+, 2+, 1+, -	20 / 8 / 2 / 0	7 / 10 / 12 / 0	<0.001
პლაზმური უჯრედების რიცხვი მიკროსკოპით დიდი გადიდების დროს	91 ± 31	57 ± 7	<0.001

საწინააღმდეგო სურათს ვხედავთ ლიმფოიდური ფორმის დროს. ამ შემთხვევაში ადგილი ჰქონდა პლაზმურუჯრედოვან ინფილტრაციას სტრომაში, მაგრამ ნაკლები ინტენსივობით. განსხვავებით განხილული შემთხვევებისგან. მხოლოდ 4 შემთხვევაში წარმოდგენილი იყო ზომიერი ფიბროზი.



სურ. 2. Hashimoto-ს თირეოიდიტი, ლიმფოპლაზმური უჯრედების დიდი რაოდენობა, აქვე ინტერფოლიკულური ფიბროზის ფოკუსები H&E, 100X

Hashimoto-ს თირეოიდიტის ფიბროზული ფორმის დროს შემაერთებელ-ქსოვილოვანი სტრუქტურების გავრცელება, მასალის მიხედვით, შეიძლება დაიყოს სამ ვარიანტად:

- 1) ინტერლობულური (წილაკთაშორისი) ფიბროზი;
- 2) ინტერფოლიკულური ფიბროზი;
- 3) ნაწიბუროვანი ფიბროზი.

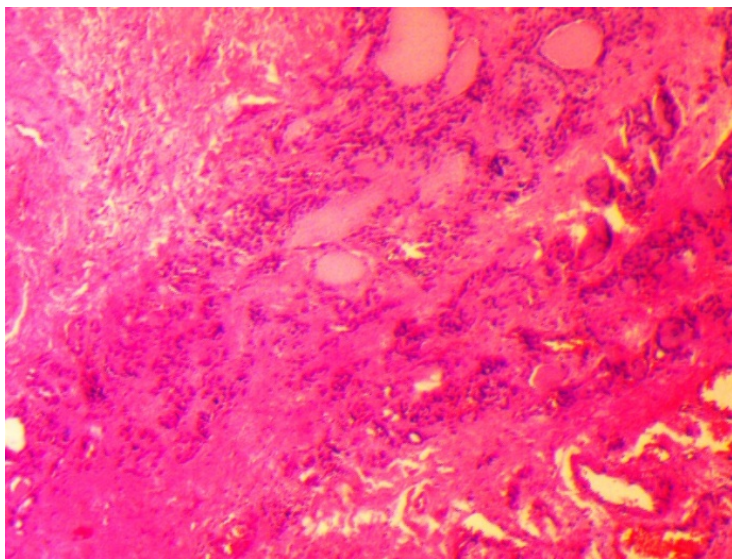
აქედან, ინტერლობულური ფიბროზი წარმოადგენს ყველაზე ხშირ ვარიანტს Hashimoto-ს თირეოიდიტის აღწერილ სკლეროზულ ცვლილებებში.

განმარტება – ინტერლობულური ფიბროზი შეესაბამება ისეთ მდგომარეობას, როდესაც ფიბროზული ქსოვილი შემოეხვევა და გასცდება ცალკეული წილების საზღვრებს (ფოლიკულთა მცირე ჯგუფებში).

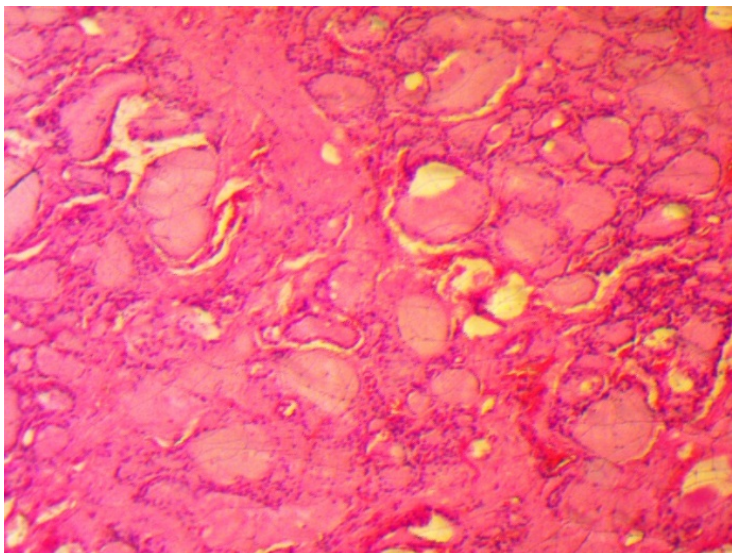
ინტერფოლიკულური ფიბროზი წარმოადგენს ისეთ ცვლილებას, როდესაც იზრდება ფიბროზული ქსოვილის შემცველობა ფოლიკულებს შორის სივრცეში და ჰყოფს ცაკეულ თირეოიდულ ფოლიკულს (სურ. 3 ა,ბ).

ცალკეულ შემთხვევაში, მკვრივი, კელიდის მსგავსი ფიბროზი გამოიხატებოდა ფიბროზული ქსოვილის ჩაზრდით ცალკეულ ფოლიკულს შორის სივრცეში. უნდა აღინიშნოს, რომ Hashimoto-ს თირეოიდიტის ფიბროზული ფორმის სამივე ვარიანტი შეიძლება არსებობდეს სხვადასხვა კომბინაციაში, მაგრამ დომინანტური იყოს ერთ-ერთი, რომელიც იკავებს ორგანოს ქსოვილის ნახევარს მაინც.

ა

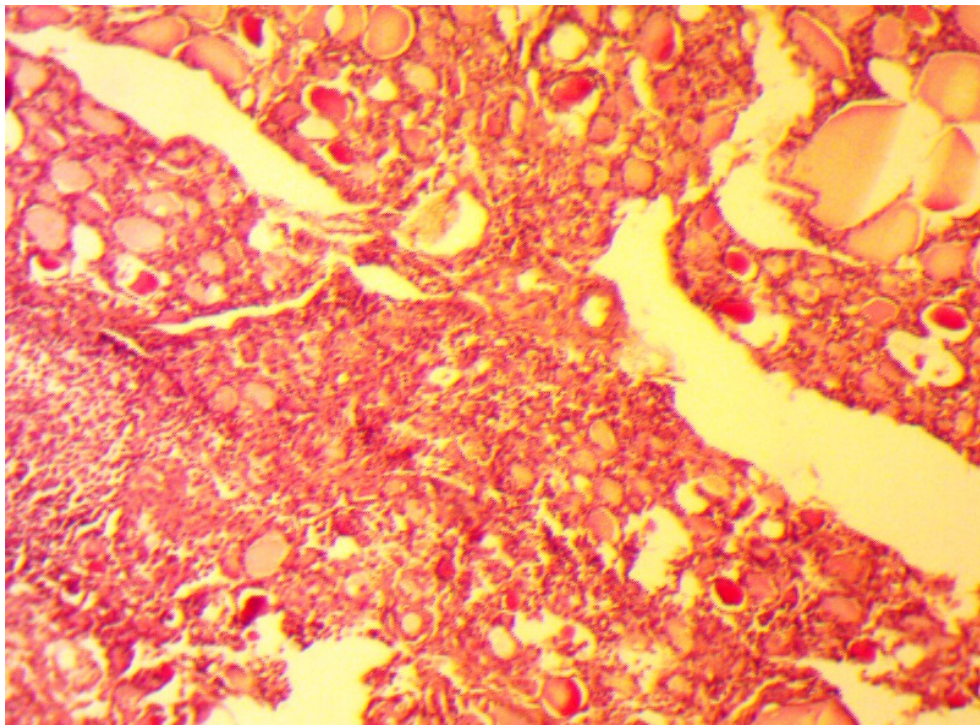


ბ

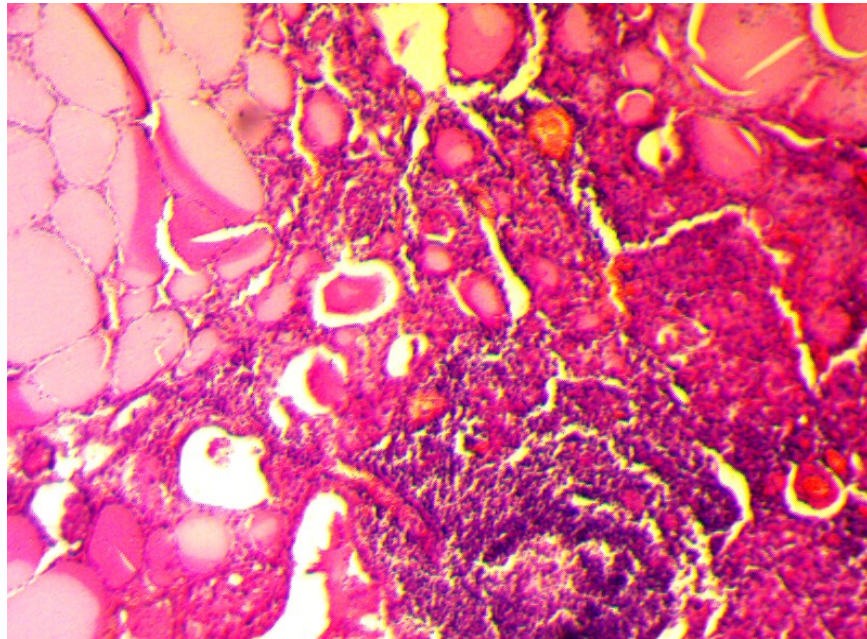


სურ. 3. Hashimoto-ს თირეოიდიტი: ა – ინტერფოლიკულური ფიბროზის ჰისტოპათოლოგიური სურათი, ბ – ცალკეულ ფოლიკულებს შორის ფაშარი ჭარბუჯრედოვანი სტრომა H&E 100X

Hashimoto-ს თირეოიდიტის ის ვარიანტები, რომელთაც არ ახასიათებდათ გამოსატული სკლერო-ფიბროზული კერები, წარმოდგენილი იყო ვრცელი ლიმფო-პლაზმოციტური ინფილტრაციის უბნებით, დიდი ზომის გერმინაციული ცენტრით და არაპროპორციულად მსხვილი ფოლიკულების შერწყმით. თუმცა ამ ვარიანტშიც ადგილი ჰქონდა ინტერფოლიკულურ ფიბროზს პარენქიმული ელემენტების შემცირებით, მკვრივი ფიბროზული კონების მიერ მოსაზღვრეთირეოიდული ფოლიკულების ჩანაცვლებას (სურ. 4). აქვე წარმოდგენილი იყო ლიმფოეპითელური დაზიანების საზღვარი (სურ. 5).



სურ. 4. Hashimoto-ს თირეოიდიტი: ინტერფოლიკულური ფიბროზი: თირეოიდული ფოლიკულები მცირე ზომის, კომპრესიული განცალკევებული ფიბროზული შემაერთებელი ქსოვილით, ფონი – ვრცელი ლიმფოიდურუჯრედოვანი ინფილტრაცია. H&E 100X.



სურ. 5. Hashimoto-ს თირეოიდიტი: მკვეთრი ლიმფოპლაზმოციტური ინფილტრაცია ფოლიკულურ ეპითელურ უჯრედებს შორის, თირეოიდული ფოლიკულების ატროფია ლიმფოციტული კონტაქტის კერაში, კოლოიდი მკვრივი, მცირე რაოდენობით. H&E, 200X

Hashimoto-ს თირეოიდიტის ორი აღწერილი ჰისტოლოგიური ვარიანტისა და დიფუზურ-ტოქსიკური ჩიყვის ჰისტოპათოლოგიური სურათის შედარებით მიღებულია შემდეგი შედეგები: (ცხრ. 4).

ცხრილი 4

უჯრედული ცვლილებები Hashimoto-ს თირეოიდიტისა (HT) და დიფუზურ-ტოქსიკური ჩიყვის (DG) დროს

	HT n=59	DG n=83	P
თირეოიდული ფოლიკულების ზომები micro / normo / macro	35 / 19 / 5	12 / 23 / 48	0.001
ფოლიკულური უჯრედების დეგენერაცია 3+ / 2+ / 1+ / -	22 / 29 / 8 / 0	3 / 17 / 7 / 56	0.001
ლიმფოციტული ფოლიკულების ფორმა 3+ / 2+ / 1+ / -	50 / 9 / 0 / 0	20 / 19 / 30 / 4	0.001
ჰისტოციტური ინფილტრაცია 3+ / 2+ / 1+ / -	2 / 2 / 5 / 50	0 / 0 / 4 / 79	0.001
ბრტყელუჯრედოვანი მეტაპლაზია + / -	—	—	

ფიბროზული ვარიანტის დროს ადგილი აქვს დიდი რაოდენობით ლიმფოციტებისა და პლაზმური უჯრედების პენეტრაციას ფოლიკულურ ეპითელურ უჯრედებს შორის სივრცეში, რაც იწვევს ფოლიკულების ბაზალური მემბრანის დაზიანებას და ფოლიკულური უჯრედების დეგენერაციას (სურ. 5). ყოველივე ზემოთთქმული სამართლიანია ანტითირეოი-დული ანტისხეულების მაღალი ტიტრის დროს.

აღნიშნული ცვლილებები იწვევენ თირეოიდული არქიტექტონიკის რღვევას, ფიბროზული ქსოვილით პარენქიმის ჩანაცვლებას, რომელიც უკავშირდება ექსტენსიურ ლიმფოპლაზმოციტურ ინფილტრაციას. რედუცირებული ფოლიკულები წარმოდგენილია მცირე ზომის მიკროფოლიკულური კუნძულებით, მცირე რაოდენობით მკვრივი კოლოდით ან მის გარეშე (სურ. 5).

ანტითირეოიდული ანტისხეულების დაბალი ტიტრის დროს ფოლიკულურ უჯრედთა დეგენერაცია უფრო მსუბუქ ხასიათს ატარებს გავრცელების მიხედვით. ლიმფოიდური ფოლიკულების არსებობა კარგად განვითარებული გერმინაციული ცენტრებით წარმოადგენს ერთ-ერთ სადიაგნოსტიკო კრიტერიუმს Hashimoto-ს თირეოიდიტის დასახასიათებლად.

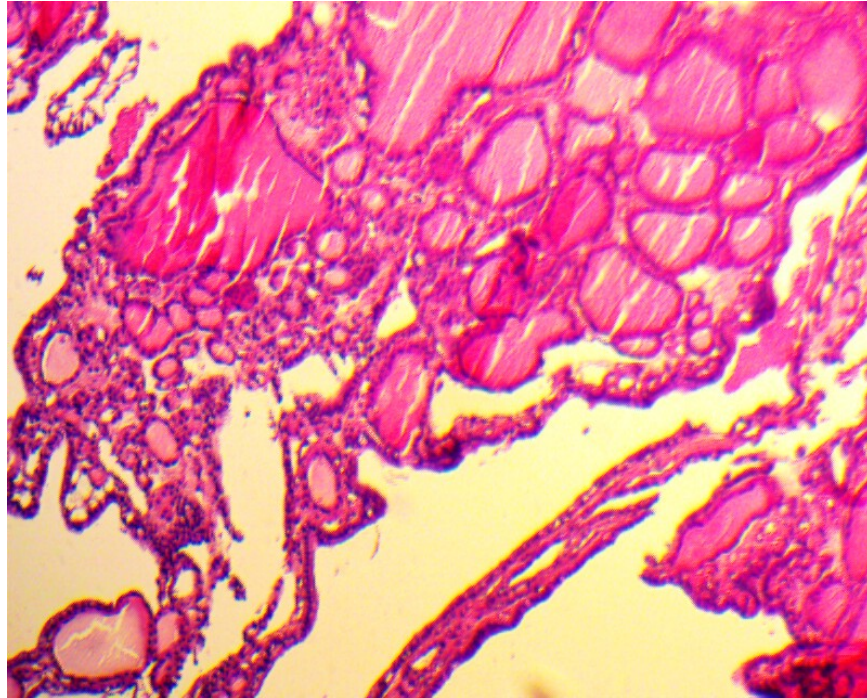
გიგანტურ უჯრედოვანი ინფილტრაცია ქვემწვავე თირეოიდიტის ციტოლოგიურ თავისებურებას წარმოადგენს, მაგრამ ცალკეულ შემთხვევაში შეიძლება ვნახოთ მასალაში Hashimoto-ს თირეოიდიტის დროსაც. ჩვენს მასალაზე ნაჩვენებია, რომ ანტითირეოიდული ანტისხეულების მაღალი ტიტრის პარალელურად აღინიშნება გიგანტური უჯრედების მაღალი სიხშირე ($p=0,0002$) ისეთ შემთხვევებში, სადაც აღნიშნული ტიტრი არ იყო მკვეთრად მომატებული, გიგანტური უჯრედების აკუმულაცია წარმოდგენილია ფიბროზულ სტრომაში. აქ ისინი ლაგდებიან დაშლილი თირეოიდული ფოლიკულების, ლიმფოციტებისა და პლაზმური უჯრედებისგან შემდგარ უჯრედულ დეტრიტულ მასაში ან ფოლიკულების სანათურში განიცდიან პენეტრაციას.

3.2. დიფუზურ-ტოქსიკური ჩიყვის ზოგადპისტოლოგიური კვლევის შედეგები

H&E მიკროსკოპია

ტოქსიკური ჩიყვის დროს ფოლიკულების ზომების მკვეთრად გამოხატულ ჰეტეროგენობასთან ერთად აღსანიშნავია ფოლიკულების გამომფენი A ტიპის თირეოციტების ჰიპერპლაზია, მსხვილი ბირთვით, ბირთვაკებით. დამახასიათებელ

ნიშანს წარმოადგენს ბაზალური მემბრანის გასქელება, უჯრედის პლაზმური მემბრანის მოდიფიკაცია. ამ უკანასკნელში იგულისხმება ზედაპირული მიკროხალების, წანაზარდების, პაპილების და დატოტვილი სტრუქტურების ფორმირება (სურ. 6).



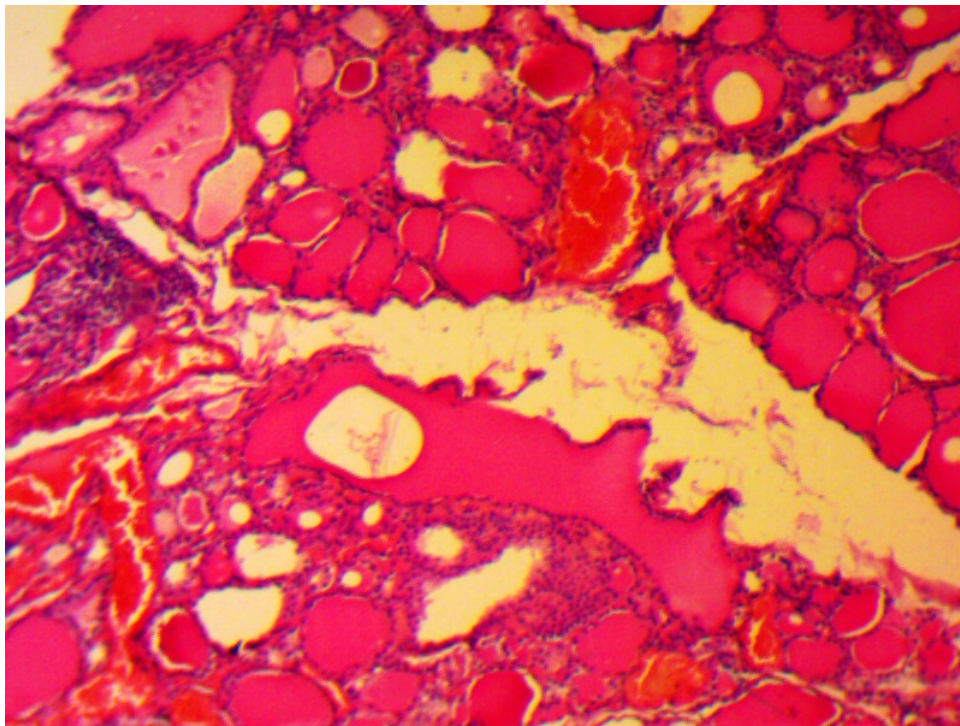
სურ. 6. დიფუზურ-ტოქსიკური ჩიყვის პიტოპათოლოგიური სურათი ფოლიკულების გამოსატული ჰეტეროგენობით, H&E, 100X

ტოქსიკური ჩიყვის ერთ-ერთი მნიშვნელოვანი ნიშანი, ჩვენს მასალებზე, იყო თირეოციტების ნეკროზი, ბირთვთა ჯგუფის პიკნოზი. პარენქიმაში, ასეთ პირობებში გამოსატულია ფიბროპლასტიკური ხასიათის ცვლილებათა ტენდენცია კაპილარების ბაზალური მემბრანების გასქელებით და ექსტრაფოლიკულური ფიბროზით.

ჰიპერთირეოზის დროს არაიშვიათად ვნახულობთ მრავალშრიან ბაზალურ მემბრანას, მის ნაკეცებს, ნაოჭებს, რაც კაპილართან მისი საკონტაქტო ზედაპირის ზრდას ემსახურება. კვლევის ძირითადი ამოცანიდან გამომდინარე, ჩვენი ყურადღება ფოკუსირდებოდა სტრომისა და ექსტრაფოლიკულური დომენის სტრუქტურაზე, სადაც შედარებითი მორფოლოგიური კვლევით ვაფასებდით ლიმფოპლაზმოციტური ინფილტრაციის ხარისხს, უჯრედთა შემადგენლობას, ფიბროზული ქსოვილის გავრცელების ხარისხს და მის სტრუქტურას.

ტოქსიკური ფორმის დროს ჩიყვის ქსოვილში მნიშვნელოვნად იყო ტრანსფორმირებული ფოლიკულებს შორის სტრომის ელემენტები.

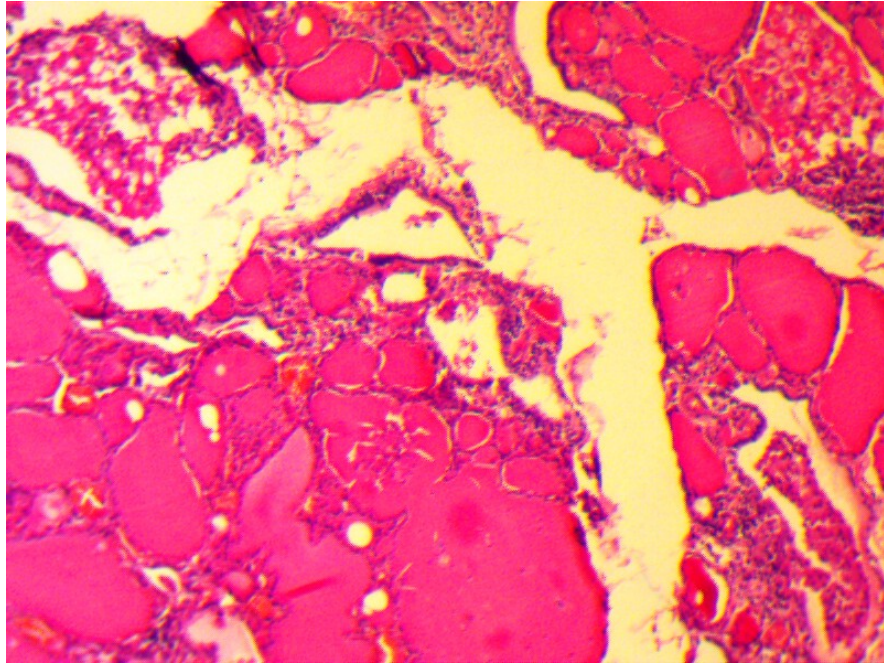
დიფუზური ტოქსიკური ჩიყვის დამახასიათებელი იყო ფიბროზული ქსოვილის გროვები ჭარბუჯრედოვანი რანდომიზებული კონების სახით. (სურ. 7, 8).



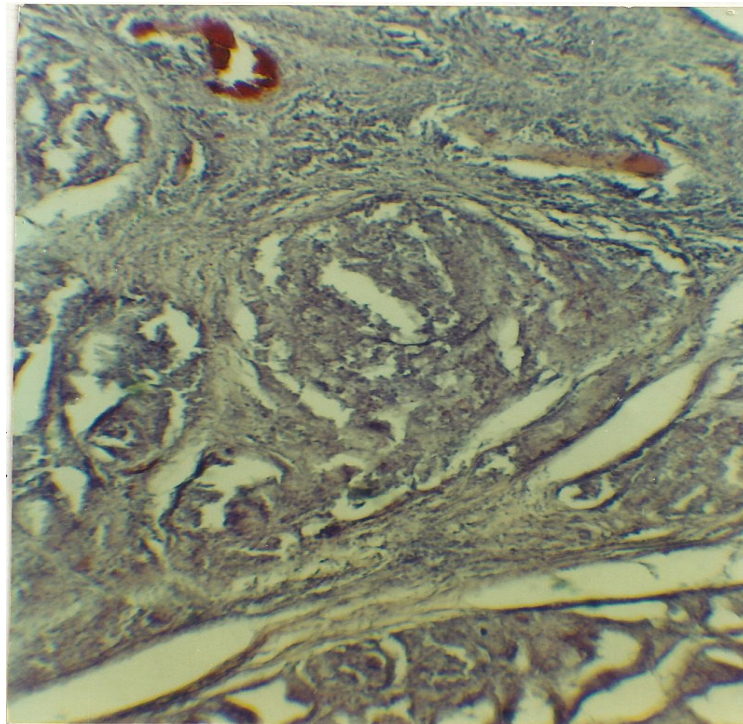
სურ. 7. დიფუზურ-ტოქსიკური ჩიყვი – ინტერფოლიკულური ლიმფოიდური ინფილტრაცია, H&E, 100X

კოლაგენის ბოჭკოების შესივების, დეფიბრილიზაციის და ფრაგმენტაციის პარალელურად ადგილი ქმნდა მათ დესტრუქციას, მთელი კონების ჰომოგენიზაციას და ლიზისს; არაიშვიათად, ასეთი სურათი მორიგეობდა სიდეროფაგებისა და გიგანტური უჯრედების გროვებთან, მუდმივად გვხვდებოდა ფიბროზი და ჰიალინოზი სტრომისა და მსხვილი სისხლძარღვების კედელში (სურ. 8, 9).

შემაერთებელქსოვილოვანი სტრომის ცვლილებებს თან სდევს მიკროცირკულაციური კალაპოტის გარდაქმნაც. ასე, მაგ. ტოქსიკური ჩიყვის დამახასიათებელია კაპილარიზაციის მაღალი ხარისხი, რაც გამოიხატება არა მარტო სანათურების გაგანიერებით, ჰიპერემიით, არამედ კაპილარების ჭარბი კლაკნილობით, ფოლიკულების კედელთან მისი ზედმიწევნით ახლო დისპოზიციით, არაიშვიათად ჩანს კაპილარების ტრანსგრესია და ზოგჯერ პენეტრაციაც კი.



სურ. 8. დიფუზური ტოქსიკური ჩიყვი: ლიმფოიდურუჯრედოვანი ინფილტრაცია, ლიმფოიდური ფოლიკულების წარმოქმნის ტენდენციით და ექსტრაფოლიკულური ფიბროზით. H&E, 100X



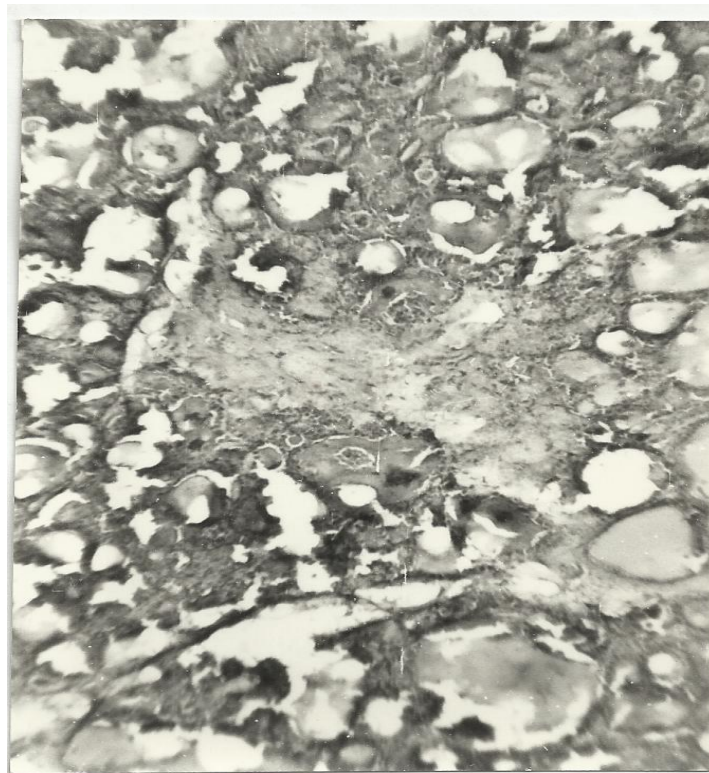
სურ.9. დიფუზური ტოქსიკური ჩიყვი, წარმოდგენილია ინკაფსულირებული ფოლიკულები, დიფუზური სკლეროფიბროზი და ჰიალინოზი, H&E, 100X

ჰიპერთირეოიდიზმის მდგომარეობისთვის დამახასიათებელია ფოლიკულების გამომჟღავნე A-ტიპის ეპითელური უჯრედების ჰიპერპლაზიის სამი ვარიანტი:

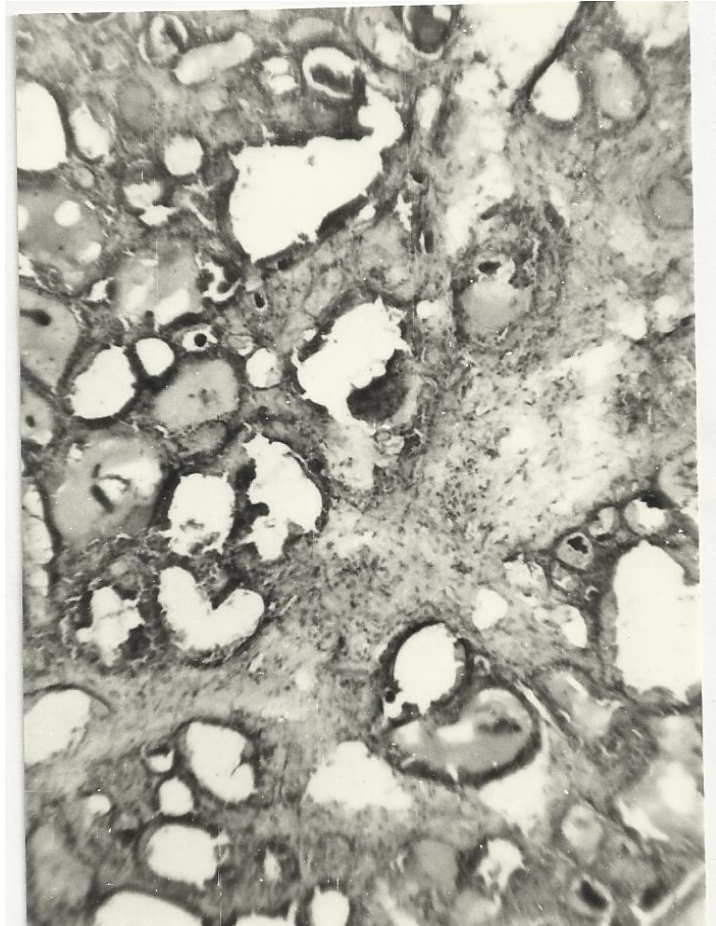
- 1) ნაკეცებისა და ნაოჭების წარმოქმნა ფოლიკულის კედელში (სურ. 9);
- 2) დვრილისებრი გამონაზარდები – ე.წ პაპილური ჰიპერპლაზია და ჰიპერტროფია (სურ. 10);
- 3) მრავალშრიანი, “ბალიშისებრი” სტრუქტურების ფორმირება – თირეოციტების სტრაციფიკაციის ფენომენი (სურ. 11).

დაკვირვებათა 42% შემთხვევაში ნანახია ლიმფოპლაზმოციტური ინფილტრაცია, რომელსაც აქვს ფოკალური ხასიათი და ხშირ შემთხვევაში არ იწვევს ლიმფოიდური ფოლიკულების ფორმირებას სტრომაში.

შემთხვევათა 30%-ში ადგილი აქვს ინტერფოლიკულური სტრომის გასქელებას, დესმოპლაზიურ რეაქციებს, მასიურ ლიმფოპლაზმოციტურ ინფილტრაციას (სურ.12), რაც ჩვენი ნაშრომის კვლევის ინტერესს წარმოადგენს, დიფუზური ტოქსიკური ჩიყვის Hashimoto-ს თირიდიტთან შედარებისა და დიაგნოსტიკური კრიტერიუმების შემუშავების თვალსაზრისით. ეს კი, სტრომის ყველა ელემენტის, მათ შორის, სისხლძარღვოვანი კომპონენტის დეტალურ აღწერას და შეფასებას მოითხოვს.

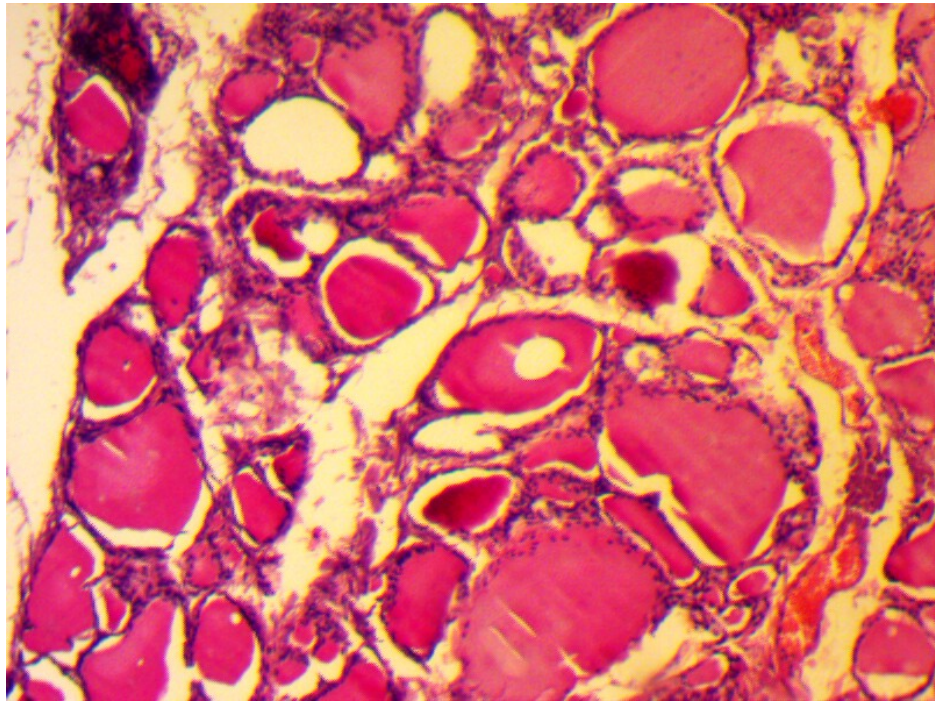


სურ.10. დიფუზური ტოქსიკური ჩიყვი, ფოლიკულური ეპითელიუმის პროლიფერაცია ფოლიკულის კედელში ნაოჭების და დვრილისებრი გამონაზარდების წარმოქმნით, სტრომის დესმოპლაზია, H&E 100

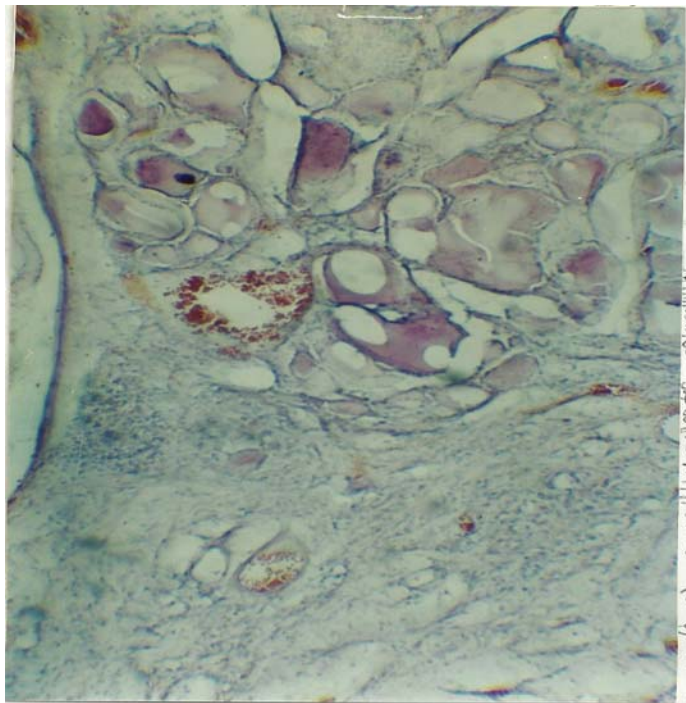


სურ. 11. დიფუზური ტოქსიკური ჩიყვი –თიროიდული ფოლიკულის სანთურში ასიმეტრიული, „ბალიშისებრი“ სტრუქტურები, თირეოციტების სტრატეფიკაცია. H&E, 100X

შესწავლილ მასალაში, როგორც წესი, ვაფიქსირებდით სისხლში ანტითირეოიდული ანტისხეულების ტიტრის დონეს და ცალკეულ შემთხვევაში მის ზრდას. ასეთი პაციენტების რეზერვები ფარისებრი ჯირკვლის ნიმუშებში ვხედავდით ლიმფოიდური ინფილტრაციის არაერთგვაროვან კერებს. ინფილტრაციის ინტენსივობა მერყეობდა ინტერლობულურ ქსოვილში ერთეული ლიმფოციტის არსებობიდან სოლიდური მრავლობითი ლიმფოიდური ფოლიკულების ფორმირებამდე. არაიშვიათად წარმოდგენილი იყო გერმინაციული ცენტრების ნეკროზი. არაპროპორციულად დიდი, შერწყმული ფოლიკულების წარმოქმნა(სურ.12).

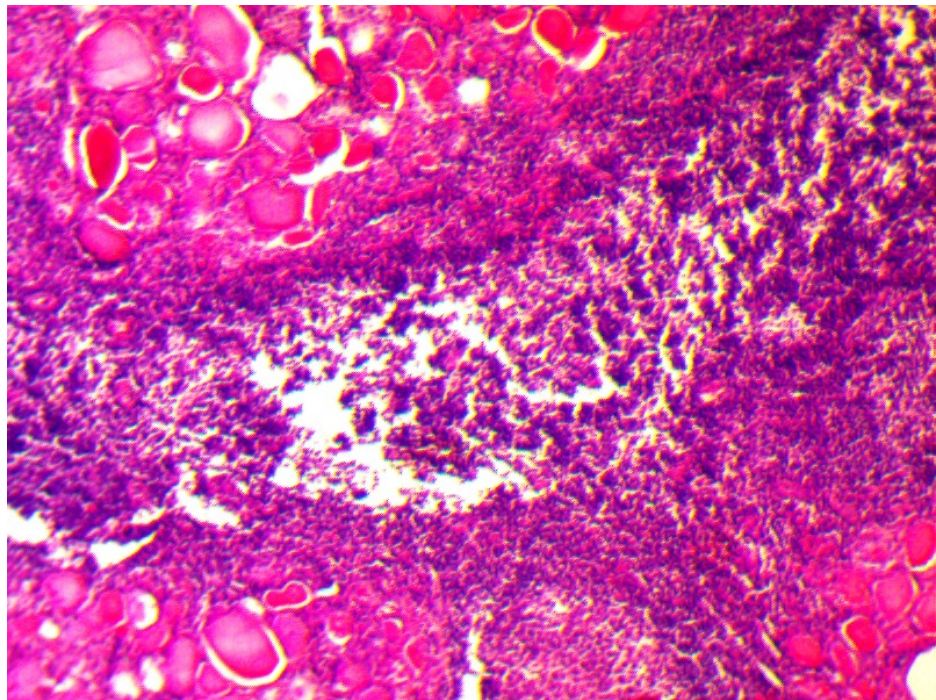


სურ.12. დიფუზური ტოქსიკური ჩიევი.
 ლიმფოპლაზმოციტური ინფილტრაცია ინტერფოლიკულურ სივრცეში, H&E 100X
 წარმოდგენილია ინკაფსულირებული ფოლიკულების ჯგუფი, ჰემორაგიული უბნები
 და სიდეროფაგები (სურ.13).



სურ.13. დიფუზური ტოქსიკური ჩიევი
 სტრომაში ლიმფოიდური ინფილტრაციის მცირე ფოკუსები, ინკაფსულირებული
 ფოლიკულების ჯგუფი, სიდეროფაგები. H&E, 200X

უნდა აღინიშნოს ძირითადი განმასხვავებელი ტენდენცია ლიმფოპლაზმოციტური ინფილტრატის ფორმებს შორის Hashimoto-ს თირეოიდიტისა და ლიფუზური ტოქსიკური ჩიყვის მასალაში. აუტოიმუნური თირეოიდიტი, როგორც წესი, მიმდინარეობს ფარისებრი ჯირკვლის პარენქიმის კომპრესიით, რედუქციით, მასში ცისტური ტრანსფორმაციის კერების გაჩენით (სურ. 14), ასევე ჰორმონ-მაპროდუცირებელი (TSH) თირეოციტების ჩანაცვლებით ლიმფოპლაზმოციტური ინფილტრაციით, რომელიც ხშირად გამოხატულ ლიმფო-ეპითელიური დაზიანების ნიშნებს ატარებს. ვფიქრობთ, რომ ნეკროზი Hashimoto-ს თირეოიდიტის დროს T-ლიმფოციტების ციტოტოქსიური ეფექტით უნდა იყოს ინდუცირებული, რასაც სხვა მკვლევარებიც იზიარებენ (Burek, Rose, 2008).



სურ. 14. ლიფუზური ტოქსიკური ჩიყვი:
ფარისებრიჯირკვლის ფოლიკულების შერწყმა ცისტური ტრანსფორმაციის
ტენდენციით. პარენქიმის რედუქცია, კოლოიდის გათხელება და განლევა. H&E,
200X

T-ლიმფოციტებით ინდუცირებული ნეკროზი და ლიფუზური ფიბროზი ასევე ამ
ორი აუტოიმუნური პათოლოგიის განმასხვავებელ ნიშანს წარმოადგენს.

3.3. ფარისებრი ჯირკვლის ფუნქციური ერთეულების პარამეტრები Hashimoto-ს თირეოიდიტისა და დიფუზური ტოქსიკური ჩიყვის დროს

ცხრილი 5

ფარისებრი ჯირკვლის სტრუქტურული ელემენტების რაოდენობრივი მაჩვენებლების ცვლილებები Hashimoto-ს თირეოიდიტის, დიფუზური ტოქსიკური ჩიყვის და კვანძოვანი ეუთირეოიდული ჩიყვის დროს “ნორმასთან” შედარებით

შესწავლილი პარამეტრები	გამოკვლეული ჯგუფები		p (Asymp. Sig.)	
	“ნორმა”	დიფუზური ტოქსიკური ჩიყვი	Independent Samples T-Test	Mann-Whitney U-Test
ფოლიკულების ფართობი	81.38 ± 0.08	86.40 ± 1.87	0.000000	0.000156
თირეოციტების ფართობი	3.17 ± 0.14	8.65 ± 0.20	0.000000	0.000153
ციტოპლაზმის ფართობი	2.11 ± 0.10	4.40 ± 0.30	0.000000	0.000156
ბირთვის ფართობი	2.02 ± 0.04	4.25 ± 0.28	0.000000	0.000153
კაპილარის კვეთის ფართობი	45.53 ± 1.25	91.20 ± 2.49	0.000000	0.000155
ფოლიკულების რაოდენობა	42.20 ± 2.44	78.30 ± 4.47	0.000000	0.000153
თირეოციტების რაოდენობა	26.00 ± 4.97	43.00 ± 2.75	0.000000	0.000154
	“ნორმა”	Hashimoto-ს თირეოიდიტი		
ფოლიკულების ფართობი	81.38 ± 0.08	80.90 ± 3.84	0.000000	0.000154
თირეოციტების ფართობი	3.17 ± 0.14	3.03 ± 0.12	0.031930	0.033889
ციტოპლაზმის ფართობი	2.11 ± 0.10	1.83 ± 0.09	0.000004	0.000279
ბირთვის ფართობი	2.02 ± 0.04	1.20 ± 0.02	0.000000	0.000153
კაპილარის კვეთის ფართობი	45.53 ± 1.25	47.30 ± 0.55	0.000685	0.001917
ფოლიკულების რაოდენობა	42.20 ± 2.44	37.50 ± 2.27	0.000308	0.001414
თირეოციტების რაოდენობა	26.00 ± 4.97	22.30 ± 1.57	0.037445	0.066813
	“ნორმა”	კვანძოვანი ეუთირეოიდული ჩიყვი		
ფოლიკულების ფართობი	81.38 ± 0.08	101.30 ± 1.57	0.000000	0.000147
თირეოციტების ფართობი	3.17 ± 0.14	5.40 ± 1.87	0.001431	0.002807
ციტოპლაზმის ფართობი	2.11 ± 0.10	2.50 ± 0.10	0.000000	0.000154
ბირთვის ფართობი	2.02 ± 0.04	2.90 ± 0.11	0.000000	0.000142
კაპილარის კვეთის ფართობი	45.53 ± 1.25	55.90 ± 1.25	0.000000	0.000157
ფოლიკულების რაოდენობა	42.20 ± 2.44	36.10 ± 2.23	0.000016	0.000318
თირეოციტების რაოდენობა	26.00 ± 4.97	30.70 ± 2.06	0.012765	0.020796

სტატისტიკური კვლევის შედეგების ანალიზმა გვიჩვენა, რომ ფარისებრი ჯირკვლის სტრუქტურული პარამეტრები არაერთგვაროვნად რეაგირებს პათოლოგიური პროცესის მიმდინარეობაზე. სტრუქტურა არის ჰეტეროგენული, ხოლო კაპილარიზაციის ხარისხი წარმოადგენს ფუნქციური აქტივობის ინტეგრალურ მაჩვენებელს.

ამავდროულად დინამიკაში აღინიშნებოდა ფარისებრი ჯირკვლის სხვადასხვა პათოლოგიის დროს განვითარებული ცვლილებების მკვეთრი სხვაობა “ნორმის” მაჩვენებლებთან. უნდა აღინიშნოს, რომ ნორმასთან შედარებით (ცხრილი 5)

პარამეტრების ზომების ერთმნიშვნელოვანი ხაზოვანი მატება აღინიშნა დიფუზური ტოქსიკური ჩიყვის დროს. განსაკუთრებით აღსანიშნავია კაპილარების განიკვეთის ზრდა (მაქსიმალური ჩვენს დაკვირვებაში 91.20 ± 2.49), ასევე თირეოციტების და ფოლიკულების რაოდენობა, რაც ჰიპერფუნქციის სტრუქტურულ საფუძველს იძლევა. Mann-Whitney-ს ტესტის და P მაჩვენებლის ხარისხი ცვლათა მაღალ სარწმუნოებაზე მიუთითებს ნორმასთან შედარებით. ჰაშიმოტოს თირეოიდიტის დროს, როგორც ჰისტოლოგიური კვლევის შედეგებიდან ირკვევა, ცვლილებათა დინამიკა ძირითადად ჯირკვლოვანი ელემენტების სტრუქტურის ფიბროზული ქსოვილით და ლიმფოდესტრუქციული ინფილტრაციით ჩანაცვლების ტენდენციას ადასტურებს, რაც მე-5 ცხრილში ასახული მორფომეტრიული მონაცემებიდანაც ჩანს. სახელდობრ, კაპილარების განიკვეთის უმნიშვნელო ზრდის ფონზე იკლებს “ნორმასთან” შედარებით ფოლიკულების რაოდენობა, ფოლიკულებში თირეოციტების საშუალო რაოდენობა, ბირთვისა და ციტოპლაზმის ფართობი, ამავდროულად არაპარამეტრული კოეფიციენტის მნიშვნელობა მიუთითებს თირეოციტების საერთო რაოდენობისა და მათი ფართობის ცვლილებათა დაბალი ხარისხის სარწმუნოებაზე ($U\text{-test}=0.66813$ და 0.33889 , შესაბამისად.) შეგვიძლია ვივარაუდოთ, რომ პარენქიმის ცალკეული ელემენტების არაერთგვაროვანი ცვლილებები, სიხლოვე ლიმფოიდურ ფოლიკულებთან და ლიმფოეპითელური დაზიანების საზღვართან ქმნის ამგვარად ტრანსფორმირებული მაჩვენებლების მნიშვნელობებს. ასეთივე ტენდენციით ხასიათდება კვანძოვანი ეუთირეოიდული ჩიყვი. აღინიშნა თირეოციტების ფართობის ცვლილების ნაკლები ხარისხით სარწმუნოება. ($U\text{-test} - 0.020796$) ნორმასთან შედარებით.

შესწავლილი პარამეტრების შედარებამ თირეოიდული პათოლოგიის ცალკეულ ფორმებს შორის მოგვცა შემდეგი სურათი (ცხრილი 6)

ცხრილი 6

ფარისებრი ჯირკვლის სტრუქტურული ელემენტების რაოდენობრივი მაჩვენებლების ცვლილებები თირეოიდული პათოლოგიის დროს

შესწავლილი პარამეტრები	გამოკვლეული ჯგუფები		p (Asymp. Sig.)	
	დიფუზური ტოქსიკური ჩიყვი	Hashimoto-s თირეოიდიტი	Independent Samples T-Test	Mann-Whitney U-Test
ფოლიკულების ფართობი	86.40 ± 1.87	80.90 ± 3.84	0.001320	0.000657
თირეოციტების ფართობი	8.65 ± 0.20	3.03 ± 0.12	0.000000	0.000153
ციტოპლაზმის ფართობი	4.40 ± 0.30	1.83 ± 0.09	0.000000	0.000154
ბირთვის ფართობი	4.25 ± 0.28	1.20 ± 0.02	0.000000	0.000153
კაპილარის კვეთის ფართობი	91.20 ± 2.49	47.30 ± 0.55	0.000000	0.000154
ფოლიკულების რაოდენობა	78.30 ± 4.47	37.50 ± 2.27	0.000000	0.000153
თირეოციტების რაოდენობა	43.00 ± 2.75	22.30 ± 1.57	0.000000	0.000144
	დიფუზური ტოქსიკური ჩიყვი	კვანძოვანი ეუთირეოიდული ჩიყვი		
ფოლიკულების ფართობი	86.40 ± 1.87	101.30 ± 1.57	0.000000	0.000146
თირეოციტების ფართობი	8.65 ± 0.20	5.40 ± 1.87	0.000372	0.000153
ციტოპლაზმის ფართობი	4.40 ± 0.30	2.50 ± 0.10	0.000000	0.000153
ბირთვის ფართობი	4.25 ± 0.28	2.90 ± 0.11	0.000000	0.000142
კაპილარის კვეთის ფართობი	91.20 ± 2.49	55.90 ± 1.25	0.000000	0.000155
ფოლიკულების რაოდენობა	78.30 ± 4.47	36.10 ± 2.23	0.000000	0.000152
თირეოციტების რაოდენობა	43.00 ± 2.75	30.70 ± 2.06	0.000000	0.000152
	Hashimoto-s თირეოიდიტი	კვანძოვანი ეუთირეოიდული ჩიყვი		
ფოლიკულების ფართობი	80.90 ± 3.84	101.30 ± 1.57	0.000000	0.000144
თირეოციტების ფართობი	3.03 ± 0.12	5.40 ± 1.87	0.000845	0.002478
ციტოპლაზმის ფართობი	1.83 ± 0.09	2.50 ± 0.10	0.000000	0.000153
ბირთვის ფართობი	1.20 ± 0.02	2.90 ± 0.11	0.000000	0.000142
კაპილარის კვეთის ფართობი	47.30 ± 0.55	55.90 ± 1.25	0.000000	0.000156
ფოლიკულების რაოდენობა	37.50 ± 2.27	36.10 ± 2.23	0.181714	0.195030
თირეოციტების რაოდენობა	22.30 ± 1.57	30.70 ± 2.06	0.000000	0.000144

გამოირკვა, რომ ჰაშიმოტოს თირეოიდიტის დროს შემცირდა სარწმუნობის მაღალი ხარისხით:

1. ფოლიკულების ფართობი;
2. თირეოციტების რაოდენობა;
3. თირეოციტების, მათი ბირთვებისა და ციტოპლაზმის ფართობი;
4. კაპილარის განაკვეთის ფართობი.

როგორც ცხრილის მონაცემებიდან ჩანს, პარენქიმის რედუქციას, მისი ჰისტოლოგიური ელემენტების ზომების და რაოდენობის თითქმის ორჯერ შემცირებას მიყვავართ კლინიკური ჰიპოთირეოიდიზმის განვითარებამდე.

ჩვენი კვლევის ძირითადი ამოცანიდან გამომდინარე, ყურადღებას ვაქცევდით სტრუქტურათა, მათ შორის, ფოლიკულური ერთეულების ზომებს და რაოდენობას Hashimoto-ს თირეოიდიტის დროს, რომელსაც ვადარებდით დიფუზური ტოქსიკური ჩიყვის მონაცემებთან, რაც ამ უკანასკნელის ქსოვილში, ასევე ლიმფოპლაზმოციტური ინფილტრაციის და ქრონიკული ლიმფოციტური თირეოიდიტის სურათის არსებობით არის განპირობებული.

ჰისტოპათოლოგიური, მორფომეტრიული და კლინიკურ-ლაბორატორიული კვლევის შედეგების მიხედვით გამოირკვა, რომ Hashimoto-ს თირეოიდიტის უპირატესად ფიბროზული ვარიანტის დროს – ანტითირეოიდული ანტისხეულების შედარებით მაღალი ტიტრის პირობებში – კაპილარების განიკვეთის საშუალო ფართობი ნაკლებია დიფუზური ტოქსიკური ჩიყვის მონაცემებთან შედარებით და უდრის $47,3 \pm 0,39 \mu\text{მ}^2$ ($P \leq 0,001$), რაც ასევე ნაკლებია “ეუთირეოზის” საშუალო მაჩვენებელზე.

Hashimoto-ს თირეოიდიტის უპირატესად ლიმფოიდური ვარიანტის დროს – ანტითირეოიდული ანტისხეულების დაბალი-ზომიერი ტიტრის პირობებში კაპილარების განიკვეთის საშუალო ფართობი ცალკეულ შემთხვევებში არ განსხვავდება დიფუზური ტოქსიკური ჩიყვის მონაცემებისგან და შეადგენს $89,3 \pm 2,07 \mu\text{მ}^2$.

კაპილართა კვეთის ფართობის მონაცემების ანალიზიდან ირკვევა, (ცხრილი 6) რომ სანათურის საშუალო მაქსიმუმი აღინიშნება დიფუზური ტოქსიკური ჩიყვის დროს, რაც, სავარაუდოდ, TSH მასტიმულაციებელი ეფექტის შედეგს წარმოადგენს, რომელიც აძლიერებს არა მარტო ნეოანგიოგენეზს, რის შედეგად იზრდება კაპილარების რაოდენობა, არამედ მოქმედებს მათი სანათურის განაკვეთზეც. ამ მოსაზრებას ადასტურებს ის გარემოება, რომ კაპილარების სანათურის კვეთის ფართობის საშუალო სიდიდე კვანძოვანი ეუთირეოიდული ჩიყვის დროს ნაკლებია დიფუზურ ტოქსიკურ ჩიყვთან შედარებით რაც ცვლილებათა უფრო

ჰიპერტროფიულ მონომორფული ტიპის ტენდენციაზე მიუთითებს. მიუხედავად იმისა, რომ ფოლიკულების ფართობი, უჯრედის პარამეტრები და თირეოციტების რაოდენობა Hashimoto-ს თირეოიდიტთან შედარებით მეტია.

ამრიგად, 1) დიფუზური ტოქსიკური ჩიყვის დროს, ფარისებრი ჯირკვლის ფუნქციური ერთეულების რაოდენობრივმა კვლევამ დააფიქსირა მისი ყველა პარამეტრის ერთდროული ხაზოვანი გადიდება, რაც გამოვლინდა ცვლილებათა ორი ტიპით: თირეოციტების ჰიპერტროფიითა და ჰიპერპლაზიით. ამ დროს ნეოანგიოგენეზიც ინტენსიურ ხასიათს ატარებს.

2) Hashimoto-ს თირეოიდიტის დროს შესწავლილ ქსოვილოვან ნიმუშებში აღმოჩნდა პარენქიმის ელემენტების ჩანაცვლება: ა) არამოფუნქციე ფიბროზული – სკლეროზული ქსოვილით ან ბ) პარენქიმაში პენეტრირებული ლიმფო-პლაზმოციტური ინფილტრაციის უბნებით, რაც ლიმფოეპითელური დაზიანებისა და ფოლიკულების რედუქციის სურათს იძლევა და ეთანხმება რაოდენობრივი ანალიზის შედეგებს .

ეუთირეოიდული ჩიყვი ხასიათდება მოფუნქციე კაპილარების შემცირებით, მაგრამ, იმავედროულად, მათი სანათურების გაფართოებით. ამავე დროს კაპილარების კალაპოტის სიგრძის შემცირება, ერთის მხრივ, და სისხლძარღვების გაფართოება – მეორეს მხრივ, უეჭველად ატარებს კომპენსაციურ ხასიათს, შედარებისათვის შეიძლება ვივარაუდოთ, რომ დასაშვებია პარენქიმის ფუნქციური აქტივობის დაქვეითება მიუხედავად კლინიკურად ეუთირეოიდული მდგომარეობისა.

ამრიგად, თირეოიდული პარენქიმის მდგომარეობის რაოდენობრივმა ანალიზმა აჩვენა, რომ ჰიპოთირეოზის დროს ადგილი აქვს ამ უკანასკნელის მოცულობის გადიდებას, ფოლიკულური უჯრედების ფუნქციური აქტივობის სტრუქტურული უზრუნველყოფის ხარჯზე. მოფუნქციე კაპილარების კალაპოტის სიგრძის მომატება, ფოლიკულების განაკვეთის ფართობისა და მათი რაოდენობის ზრდა აღინიშნება დიფუზურ-ტოქსიკური ჩიყვის დროს.

“ნორმული” ფარისებრი ჯირკვლის პარენქიმა უმეტესწილად წარმოდგენილია მცირე და საშუალო ზომის ჯგუფების ფოლიკულებით. ფოლიკულების სანათურში არის ჰომოგენური ეოზინოფილური კოლოიდი.

Hashimoto-ს თირეოიდიტის შემთხვევაში „ნორმასთან” შედარებით ფოლიკულების რაოდენობა შემცირებულია.

შესადარებლად წარმოდგენილი კვანძოვანი ეუთირეოიდული ჩიყვის შემთხვევაში ასევე ვლინდება გიგანტური ფოლიკულები. ამიტომ კვანძოვანი

ეუთირეოიდული ჩიყვის დროს ფოლიკულების კვების საშუალო ფართობი სჭარბობს საკონტროლო ჯგუფის იმავე მაჩვენებელს ($U\text{-test}=0.000147$). უნდა აღინიშნოს, რომ ფოლიკულების ფართობის გადიდება ჩვენი შეფასებით, უპირატესად მიმდინარეობს სანათურის და კოლოიდის რაოდენობის გადიდების ხარჯზე.

Hashimoto-ს თირეოიდიტი, ამრიგად, თვალსაჩინოა იმითაც, რომ რაოდენობრივი ანალიზი ცხადყოფს პარენქიმის კომპრესიის და რედუქციის შედეგად განვითარებულ ცვლილებებს.

ამრიგად, სხვადასხვა ფუნქციური აქტივობის ფარისებრი ჯირკვლების შედარებისას ვლინდება, რომ ფოლიკულების ფართობის საშუალო მაჩვენებელი მაქსიმალურ მნიშვნელობას აღწევს ეუთირეოზის (101.30 ± 1.57) მინიმალურს – აუტომუნური თირეოიდიტის დროს (80.90 ± 3.84) (ცხრილი 5, ცხრილი 6)

მხედველობის ველში ფოლიკულების საშუალო რაოდენობის შეფასებამ აჩვენა, რომ დიფუზური ტოქსიკური ჩიყვის დროს ადგილი აქვს აღნიშნული მაჩვენებლის მაქსიმალურზრდას. ეუთირეოზის პირობებში შესწავლილი მაჩვენებლის შემცირება ნორმასთან შედარებით მინიმალურია ($U\text{-test}=0.000318$)

ერთ ფოლიკულში თირეოციტების რაოდენობის შესწავლამ მოგვცა შემდეგი შედეგები: Hashimoto-ს თირეოიდიტის დროს ფოლიკულური უჯრედების საშუალო რაოდენობა ორჯერ ნაკლებია შესაძლოა ფოლიკულური უჯრედების დეგენერაციის გამო, განსაკუთრებით ლიმფოციტური ვარიანტის დროს.

ასაკის და სქესის მიხედვით ცალკეული პარამეტრების ანალიზმა შემდეგი პროცესები გამოავლინა: ასაკობრივი ჯგუფების მიხედვით აღმოჩნდა, რომ სტრუქტურული კომპონენტების შემცველობას ფარისებრი ჯირკვლის სხვადასხვა უბნებში აქვთ მკვეთრი ასაკობრივი მიმართულება. ასე, მაგალითად, 15-19 წლის ასაკის მამაკაცების ფარისებრ ჯირკვალში აღინიშნება კოლოიდის მაქსიმალური შემცველობა, სტრომისა – 30-39 წლის ჯგუფში, ეპითელური უჯრედების – 60-50 ასაკში.

15-19 წლის ასაკის ქალების ფარისებრ ჯირკვალში ასევე აღინიშნება კოლოიდის მაქსიმალური შემცველობა, ხოლო ეპითელური უჯრედებისა კი – 30-39 წლის ასაკობრივ ჯგუფში, სტრომისა – 60 წლის ზევით. უნდა ითქვას, რომ Hashimoto-ს თირეოიდიტის ჰისტოლოგიური სურათი პათო- და მორფოგენეზის სპეციფიკური მექანიზმების გამო, არ ექვემდებარება აღნიშნულ კანონზომიერებებს

და ცალკეულ შემთხვევაში პარენქიმის, სტრომისა და ლიმფოპლაზმოციტური ქსოვილის თანაფართობა პროცესის აქტივობის ინტეგრალური მაჩვენებელი ხდება.

ფარისებრი ჯირკვლის ფოლიკულების დიამეტრი და მათი განივკვეთის ფართობი არ არის დამოკიდებული სქესზე. იგი მეტია ფარისებრი ჯირკვლის მარცხენა წილში. მამაკაცებში ფოლიკულური ეპითელიუმის სიმაღლის ცვლილება აღინიშნება 40 წლის შემდეგ, აღწევს მაქსიმუმს 50 წლამდე; ხოლო ქალებში ეპითელიუმის სიმაღლის და ფოლიკულების დიამეტრის ცვალებადობა ასაკთან მიმართებაში არ ავლენს თვალსაჩინო პარალელიზმს.

ორივე სქესის პაციენტებში კოლოიდის დაგროვების ინდექსი ერთნაირია, მაგრამ ასაკობრივად დინამიკა მამაკაცებში და ქალებში განსხვავდება დაახლოებით 2,74 ჯერ და 20 წლიდან იქნის ასიქრონულ დინამიკას. დიფუზური ტოქსიკური ჩიყვის დროს მამაკაცებში და ქალებში ფარისებრი ჯირკვლის ყველა ნაწილში სჭარბობენ ფოლიკულები განივკვეთის მომრგვალო ფორმებით.

როგორც ვთქვით, ფარისებრი ჯირკვლის ევოლუცია ონტოგენეზში მამაკაცებსა და ქალებში ასინქრონულად მიმდინარეობს. ფარისებრი ჯირკვლის სტრუქტურული გარდაქმნის თანხვედრა აღინიშნება 30-39 წლის, 50-59 წლის და 60-70 წლების ასაკობრივ დიაპაზონში. ფარისებრი ჯირკვლის მიკროსტრუქტურების მნიშვნელოვანი ცვალებადობა მამაკაცებში ხდება 40-49 წლის ასაკში, რაც განსაზღვრავს ავადობაში ერთ-ერთ ძირითად – გენდერულ სხვაობას და მნიშვნელობას.

უჯრედული პროცესების დეტალური შეფასება გვიჩვენებს, რომ დიფუზური ტოქსიკური ჩიყვის შემთხვევაში უპირატესად წარმოდგენილია მსხვილი ბირთვები, რომლებიც აღემატება თავისი ფართობით ეუთირეოიდული ჩიყვის შესაბამის მონაცემებს, მიუხედავად იმისა, რომ თირეოციტების ფართობი ამ უკანასკნელში მომატებულია, რასაც ჩვენ ჰიპერტროფიის პროცესების გაძლიერებას მივაწერთ.

Hashimoto-ს თირეოიდიტის შემთხვევაში თირეოციტების ბირთვების ფართობი მკვეთრად მცირდება, უჯრედისა და ციტოპლაზმის ზომის პროპორციულად. ბირთვთა ფართობების შემცირება - შეჭმუხვნა წარმოდგენილია ლიმფოეპითელური დაზიანების უბნებში, სადაც ასევე აღინიშნებოდა ნეკროზული ბირთვების პული.

მიღებული შედეგები მოწმობენ, რომ ჰიპერთირეოიდიზმის ფუნქციის რეალიზაცია ხდება თირეოციტების მნიშვნელოვანი ჰიპერტროფიის ხარჯზე, ხოლო Hashimoto-ს თირეოიდიტის დროს კი ადგილი აქვს ყველა შესწავლილი პარამეტრის ზომების სხვადასხვა ინტენსივობით შემცირებას. თირეოციტების ფართობის

მაქსიმალური მნიშვნელობა აღინიშნა სწორედ ჰიპერთირეოზის დროს, ხოლო მინიმალური კი - Hashimoto-ს თირეოიდიტის დროს, რაც, სავარაუდოდ, განპირობებულია ამ უკანასკნელში პარენქიმის ჩანაცვლებით ლიმფოპლაზმოციტური ინფილტრატებით ან ფიბროზული ქსოვილით. ეს კი ფუნქციაში მონაწილე აქტიური ჯირკვლოვანი ქსოვილის მოცულობის შემცირებას განაპირობებს. Hashimoto-ს თირეოიდიტის დროს პარენქიმაში ვლინდება მოფუნქციე უჯრედების ჩამოფცქვნა, კარიოპიკნოზი, კოლოიდის გამკვრივება, ან პირიქით ვაკუოლიზაცია, რაც რეგრესიული ცვლილებების სპექტრს ახასიათებს.

მიკროცირკულაციური კალაპოტის, სახელდობრ, კაპილარების განივკვეთისა და კაპილარიზაციის ინტენსივობის, ასევე ნეოანგიოგენეზის თვალსაზრისით, ჩვენს მასალაში სავარაუდოდ, ადგილი აქვს შემდეგ პროცესებს: Hashimoto-ს თირეოიდიტი გამოიჩენს კაპილარების განივკვეთის შემცირებით, ვასკულარიზაციის სიღარიბით ფიბროზული ქსოვილის სასარგებლოდ, ნეოანგიოგენეზის არაერთგვაროვანი სტიმულით.

ლიტერატურაში ეს საკითხი აქტუალურ მსჯელობის საგანს წარმოადგენს. განსაკუთრებით, პირველადი ჰიპოთირეოიდიზში, რომლის ყველაზე გავრცელებულ ფორმას სწორედ აუტოიმუნური თირეოიდიტი წარმოადგენს. (Syreniez A., Syreniez M., et al., 2005; Scardina et al., 2007, Amani H.K., 2011) Hashimoto-ს თირეოიდიტი განიხილება, როგორც კაპილარული ქსელის სისტემური დაზიანების ერთერთი ვარიანტი, დინამიკაში, მკვრივი ჩიყვიდან ფიბროზულ ჩიყვამდე, მინიმალური ფუნქციით (Okamoto., 2006) მსგავსი შეფასება გამომდინარეობს არა მარტო თვით ფარისებრი ჯირკვლის კაპილარების კვლევის მასალებიდან, არამედ სხვა ორგანოების, სახელდობრ, პირის ღრუს, ენის და ტუჩების კაპილარული ქსელის ანომალიების გამოვლენის საფუძველზე Hashimoto-ს თირეოიდიტის დროს. ჩვენს მონაცემებს ესმაურება ასეთი ცვლილებების სურათი, როგორცაა სისხლძარღვთა არქიტექტონიკის დეზორგანიზაცია, U ფორმის მარყუეებისა და ბადეების ფორმირება. ტუჩებისა და ენის ლორწოვან გარსში აღინიშნებოდა კაპილარების რიცხვისა და მათი სიმჭიდროვის დაქვეითება, რაც კორელაციაში იმყოფებოდა ძირითად ნივთიერებაში პროტეინული დეპოზიტების წარმოქმნასთან. აციენტებს Hashimoto-ს თირეოიდიტით აღენიშნებოდათ მაკროგლოსია (Scardina, Messina). ისევე, როგორც ჩვენს მასალაზე, დისტანციურად ლორწოვან გარსებში გამოვლინდა კაპილარული ქსელის რედუქცია, ცილოვან-მუცინოზური დეპოზიტები, რააც

პერიფერიული მიკროცირკულაციის დაზიანება და ორგანოს ე.წ. “ცივი სტრესი” მოჰყვება.

უთვლით, რომ კაპოლარების რაოდენობრივი და თვისობრივი მახასიათებლების მსგავსი ცვლილებების მიმართება: ყალიბის შემცირება, ჰეტეროგენული არქიტექტონიკა, დეზორგანიზაციის მაღალი ხარისხი არის Hashimoto-ს თირეოიდიტის ერთერთი მნიშვნელოვანი მახასიათებელი, განპირობებული ჰიპოთირეოიდიზმის სისტემური ეფექტებით.

იმავდროულად, არ შეიძლება იმ ფაქტის უარყოფა, რომ Hashimoto-ს თირეოიდიტს ახასიათებს დიფუზური, ზოგჯერ აგრესიულად მიმდინარე ლიმფოციტური ინფილტრაცია, მანტიურ ზონაში და ინტერფოლიკულურ ქსოვილში პლაზმური და ლიმფოციტური მკვრივი ხასიათის ინფილტრატები, რასაც თან სდევს თირეოიდიული ფოლიკულების ატროფია და Hurthle-ს უჯრედოვანი მეტაპლაზია. ჩვენს მასალაზე, შეფასებული როგორც ლიმფოციტული დაზიანების ფოკუსები, ასრულებენ თირეოიდიული პარენქიმის დეზორგანიზაციის და შესაძლო ლიმფომის განვითარების ადრეულ სტადიებს (Amani KH., 2011). თირეოიდიული ეპითელიუმის რეზიდუალური ცვლილებების დინამიკა, დაფიქსირებული ჩვენს მასალაზე სწორად ასახავს ფოლიკულური ელემენტების ატროფიულ-ინვოლუციურ ცვლილებებს, შეესაბამება და ასაბუთებს კლინიკურად მანიფესტირებული ჰიპოთირეოიდიზმის სურათს. თუმცა უნდა აღინიშნოს ისიც, რომ დესტრუქციული ხასიათის ლიმფოციტული დაზიანებანი თირეოიდიტის შემთხვევაში ნაკლები სისშირით გვხვდება, ისევე, როგორც ექსტრათირეოიდიული ქსოვილის დაზიანების სურათი.

მრიგად, ფარისებრი ჯირკვლის პარენქიმისა და სტრომის სხვადასხვა სტრუქტურული ელემენტის რაოდენობა და ზომა ადეკვატურად ასახავს ფუნქციურ მდგომარეობას, ხოლო აქტივობის დონის შეფასების კრიტერიუმად შეიძლება ჩაითვალოს მიკროცირკულაციური კალაპოტის სისხლძარღვთა სტრუქტურული პარამეტრები.

3.4. ფარისებრი ჯირკვლის იმუნოჰისტოქიმიური კვლევის შედეგები აუტოიმუნური თირეოიდიტისა და დიფუზური ტოქსიკური ჩიყვის დროს

ინფორმაციული მორფოლოგიური მონაცემების დადგენა ფარისებრი ჯირკვლის ნორმული და პათოლოგიური მდგომარეობების შეფასების მიზნით ადასტურებს დებულებას, რომ თირეოიდიული ჰორმონების დისბალანსი არა მარტო

ადლიერებს ორგანოში არსებულ პათოლოგიურ ცვლილებებს, არამედ შეიძლება გამოიწვიოს რეცეპტორული სტატუსის გარდაქმნა როგორც პარენქიმულ, ისე სტრომულ ელემენტებში. ბოლომდე არ არის გამორკვეული პროცესები, რომლებიც აკონტროლებენ ზრდისა და დიფერენციაციის რეგულაციას თირეოციტებში, ენდოთელიოციტებსა და სტრომის უჯრედებში.

ამჟამად აქტუალურია საკითხი ფარისებრი ჯირკვლის დისფუნქციის ადრეული გამოვლენა უჯრედების მოფოლოგიური და მოლეკულურ-ბიოლოგიური თავისებურებების ერთიანი მონაცემების საფუძველზე.

ფარისებრი ჯირკვლის დისფუნქცია ჰიპო- და ჰიპერთირეოზის სახით შეიძლება გამოვლინდეს ლატენტური ფორმით, ასევე აგრესიული კლინიკური მიმდინარეობის სახით. დასახელებული პროცესების ერთერთ მიზეზად შეიძლება წარმოდგენილ იქნას ფარისებრი ჯირკვლის პათომორფოზის აქტუალური ტენდენცია მსოფლიოს ბევრ ქვეყანაში, ასევე საქართველოში; სახელდობრ: 1. კვანძოვანი (მრავალკვანძოვანი) ფორმის ჩიყვის ჰიპერპლაზიური ვარიანტების გახშირება (Li Zhou et al., 2012).

2. დიფუზური ტოქსიკური ჩიყვის და Hashimoto-ს თირეოიდიტის გარდამავალი ვარიანტების სიმრავლე სუბკლინიკური ჰიპოთირეოზის გამოსავლით. (Ohye, Fukata, Kubota et al., 2005; Tohyama, Matsai et al.; 2014)

კლინიკურ-მორფოლოგიური კვლევები გვიჩვენებენ, რომ Hashimoto-ს თირეოიდიტის ქვეტიპები განსხვავდებიან და ხშირად ქრონიკული ლიმფოციტური თირეოიდიტის მსგავსი მიმდინარეობა ახასიათებთ, ასევე მონაცვლეობენ დიფუზური ტოქსიკური ჩიყვის სურათთან. უფრო მეტიც, VEGF დონე, ლიტერატურის მიხედვით, ორივე აღწერილ ნოზოლოგიაში მატულობს თირეოიდული პარენქიმის დიფუზური ლიმფოიდურუჯრედოვანი ინფილტრაციის დროს, ქმნის რა ტრანზიტორული ჰიპო- და ჰიპერთირეოიდიზმის მდგომარეობებს (Chen, Akpolat, Mody et al., 2006, Smedby, Backlund, Askling, 2006; Spencer et al., 2007; Krohn, Pashke, 2009; Amani H.K., 2011; Latina A. et al., 2013).

ამ თვალსაზრისით, აუტომუნური თირეოიდიტის პათო-და მორფოგენეზის პროცესში მკვლევარები განიხილავენ Hurthle-ს უჯრედების მონაწილეობას, ეპითელური უჯრედებისა, რომლებიც გამოყოფენ თირეოგლობულინს და მონაწილეობენ ფარისებრი ჯირკვლის მრავალ კეთილთვისებიან გარდაქმნაში, მათ შორის, Hashimoto-ს თირეოიდიტის ეთიოპათოგენეზისა და პათოლოგიური ცვლილე-

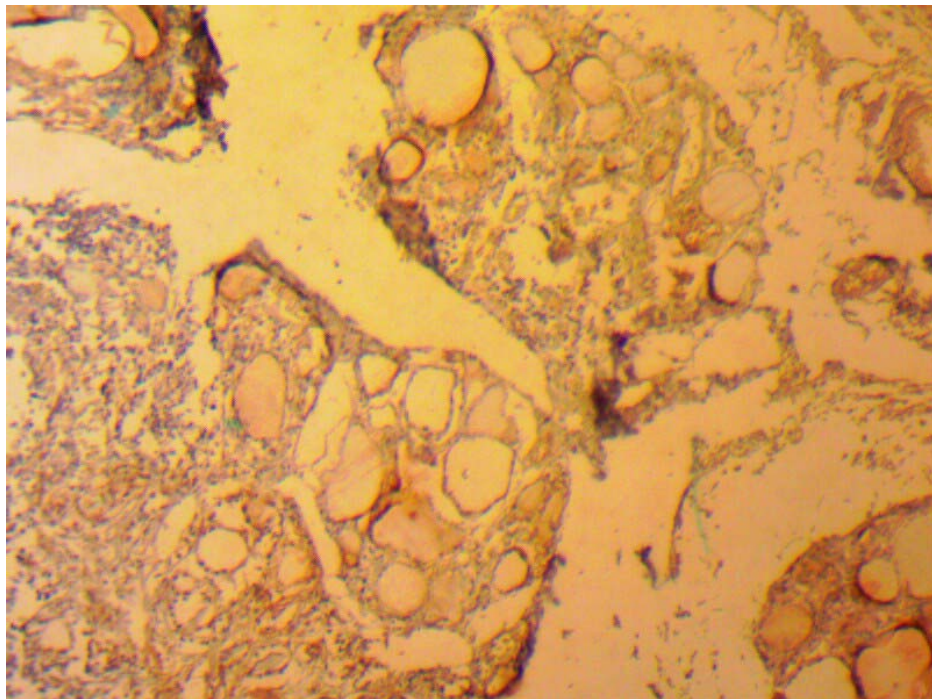
ბების შენარჩუნებაში (Pearce, Farewell et al 2003; Sidhu, 2008, Maizlin et al., 2008; Ward Sterian L., 2014).

ჩვენს მასალაზე იმუნოჰისტოქიმიური კვლევები ჩატარებულია შემდეგი ფაქტორების მიმართ:

- 1) თირეოიდმასტიმულირებელი ჰორმონი (TSH),
- 2) სისხლ-ძარღვთა პანენდოთელური ზრდის ფაქტორი (VEGF),
- 3). ენდოთელური ზრდის ფაქტორი CD34,
- 4). სპეციფიკური ცილა S-100.
- 5). ტრანსკრიპციული ფაქტორის TTF-1 ექსპრესიის კვლევა

TSH ექსპრესია

Hashimoto-ს თირეოიდიტის რეცეპტორული სტატუსი TSH-ის მიმართ არის არაერთგვაროვანი.



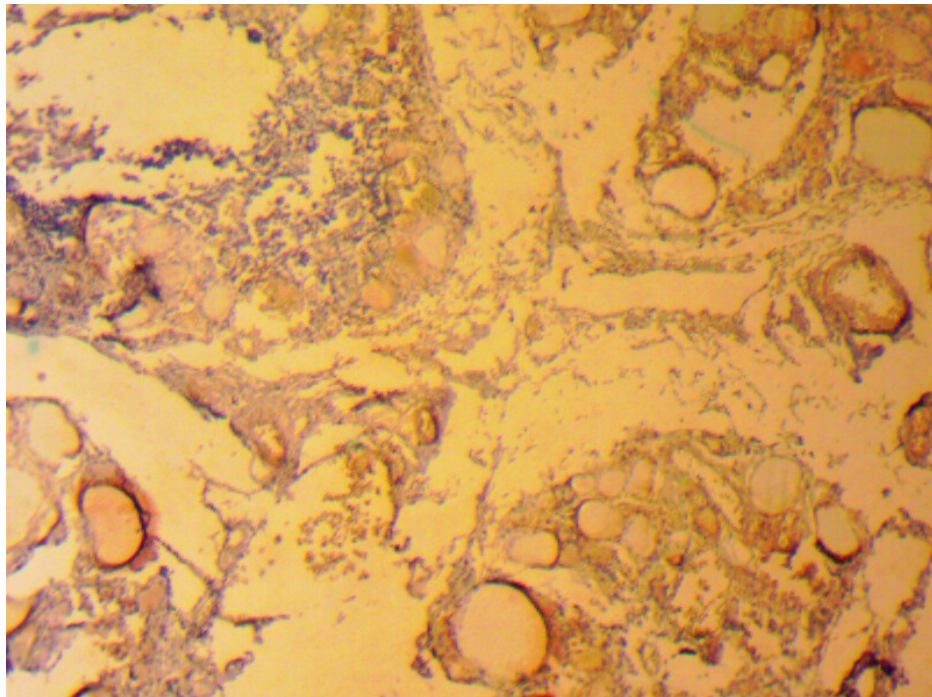
სურ. 15. Hashimoto-ს თირეოიდიტი. TSH⁺სტრუქტურების დაბალი აქტივობა. ლიმფოციტური ინფილტრაციის ფოკუსებში რეაქცია უარყოფითია. იმუნოპეროქსიდაზული რეაქცია, 160X

TSH პოზიტიური თირეოციტების რაოდენობა უფრო მეტი იყო ნოდულარულ არატოქსიკურ ჩიყვში – 30-50%. Hurthle-ს უჯრედების შემცველობა 40%-მდე აღწევდა ეს კი ჰიპოთირეოიდიზმის პრედიქტს წარმოადგენს. Hashimoto-ს თირეოიდიტის დროს TSH აქტივობა იმყოფება კვანძოვანი ჩიყვის აქტივობაზე

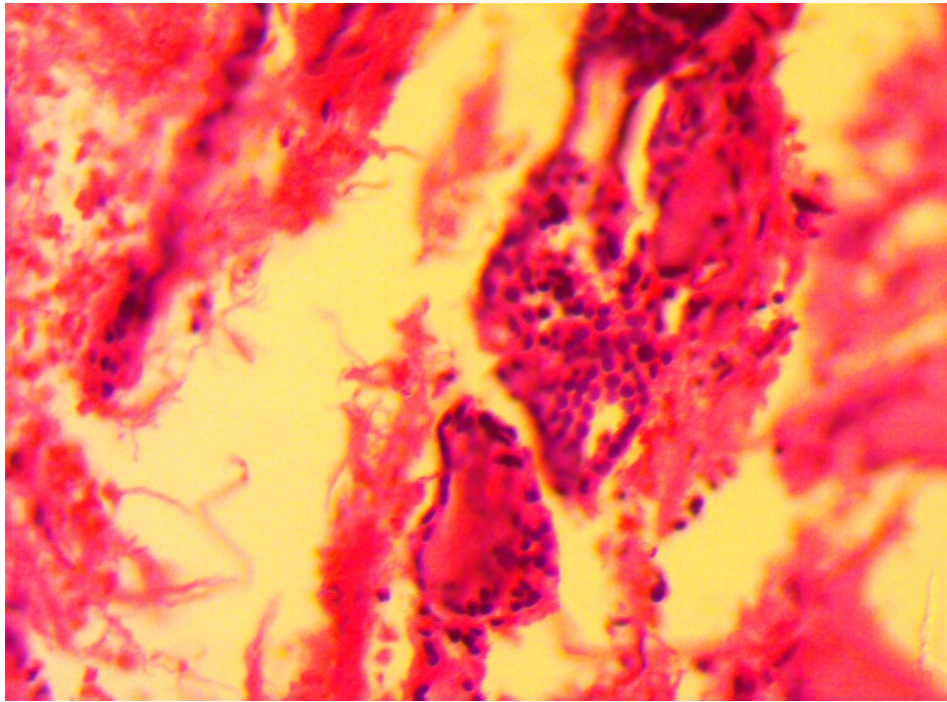
დაბალი მნიშვნელობები, დიფუზური ლიმფოიდური ინფილტრატები მრავლობითი ლიმფოიდური ფოლიკულით, რედუცირებული ატროფიული ფოლიკულური სტრუქტურებით და თირეოციტებით, ერთმნიშვნელოვნად უარყოფით ან სუსტ ექსპრესიას ავლენენ TSH-ს მიმართ 75%-ზე მეტ თირეოციტებში (სურ 15, 16).

დაკვირვების ყველა შემთხვევაში აღინიშნებოდა კავშირი როგორც გოიტროგენების პროცესში, ასევე ნეოპლაზიასა და ანთებითი პროცესის დროს ფოლიკულების არქიტექტონიკის დეზორგანიზაციასა და თირეოიდული პარენქიმის მონონუკლეური ჰემოპოეზური უჯრედებით ინფილტრაციას შორის, ასევე Hurthle-უჯრედოვანი მეტაპლაზიის დროს (Rurua N. et al, 2013) რომელიც იწვევს ფარისებრი ჯიკვლის პარენქიმის ტრანსფორმაციას და ითვლება ლიმფოეპითელური დაზიანების ერთერთ პათოგნომურ მოვლენად (Cannon Y., 2011, Montone et al., 2008; Cibas, Ali, 2009).

უფრო მეტიც, ჩვენ აღვნიშნეთ პირდაპირი უარყოფითი კავშირის არსებობა Hurthle-უჯრედულ მეტაპლაზიასა (სურ. 17) და სისხლის შრატში T4 ჰორმონის დონეს შორის, რომელიც უფრო დაბალი იყო დასახელებული მეტაპლაზიის თანაარსებობისას (Rurua NZ. et al, 2013).



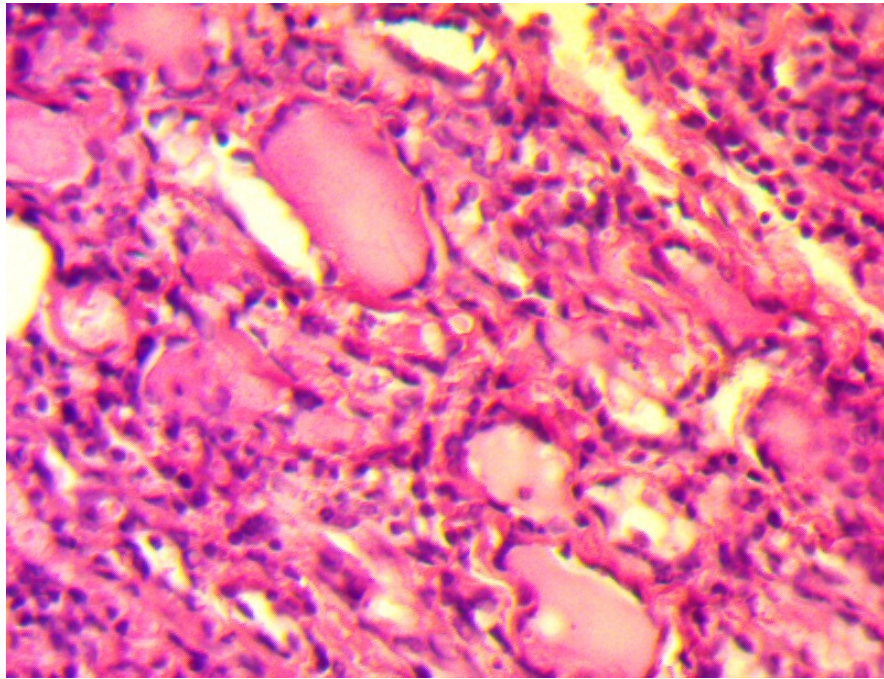
სურ. 16. Hashimoto თირეოიდიტი. TSH პოზიტიური ერთეული კერები ფონური შედეგვის სახით. იმუნოპეროქსიდაზული რეაქცია, 160X



სურ. 17. Hurthle უჯრედოვანი ჰიპერპლაზიის კერა პარაფოლიკულურ დომენში ჯირკვლოვანი ქსოვილის დეზორგანიზაციით. Hashimoto-ს თირეოიდიტი H&E, 200X

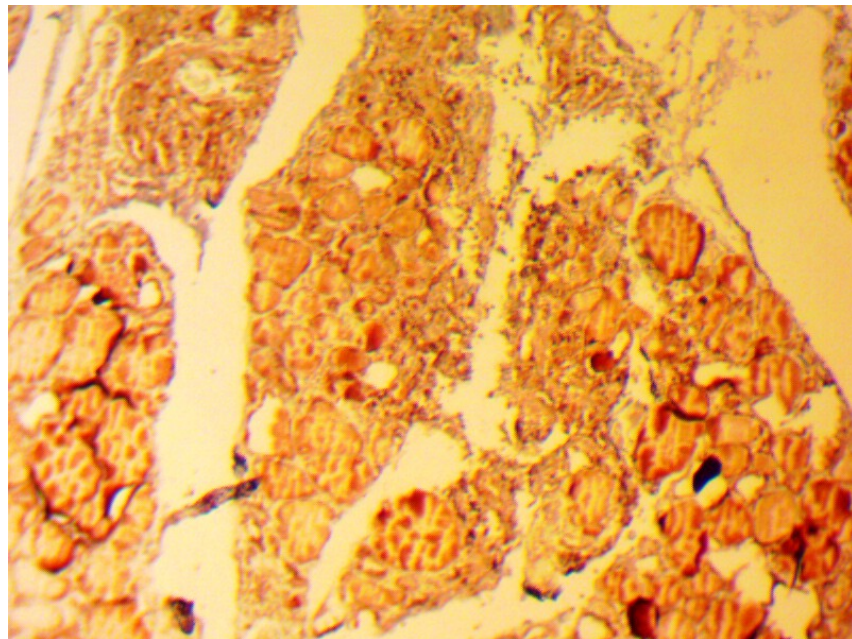
როგორც აღვნიშნეთ ჰისტოლოგიური ცვლილებების აღწერისას, ფარისებრი ჯირკვლის მორფოფუნქციური მდგომარეობის სწორი იდენტიფიკაციის მიზნით Hashimoto-ს თირეოიდიტისა და ქრონიკული ლიმფოციტური თირეოიდიტის დროს, რომელიც პარენქიმაში კეთილთვისებიანი პროცესის განვითარებასთან ასოცირდება, აუცილებელია იმის გაგება, თუ რამდენად ხშირად გულისხმობს ლიმფოციტური თირეოიდიტი Hurthle-ის უჯრედების თანამონაწილეობას და მათ ჰიპერპლაზიას. პარადოქსულად პოზიტიური იყო TSH-ზე რეაქცია ენდოთელურ უჯრედებსა და ცალკეულ ჰემოპოეზური რიგის უჯრედებში. (სურ. 18).

ამ შემთხვევაში TSH-ის ექსპრესიის მონაცემების მიხედვით ჩვენ შეიძლება ვიმსჯელოთ ჰიპოთირეოიდიზმის არსებობაზე. TSH-ის ექსპრესიის მონაცემების შედარება დიფუზური ტოქსიკური ჩიყვის დროს მიღებულ სურათთან გვიჩვენებს სტატისტიკურად სარწმუნო სხვაობას ($P=0.001$) შესწავლილ ჯგუფებს შორის. ადგილი აქვს TSH-ის დიფუზურ ჩართვას თირეოციტების ბირთვებში და ენდოთელურ უჯრედებში (სურ.19).



სურ. 18. HT. Hurthle – უჯრედების ჰიპერპლაზია, TSH პოზიტიური ენდოთელიოციტები და ჰემოპოეზური რიგის უჯრედები. იმუნოპეროქსიდაზული რეაქცია, 160X

დიფუზური ტოქსიკური ჩიყვის დროს TSH ექსპრესირდებოდა როგორც თირეოციტების ბირთვებში, ისე ფოლიკულების ბაზალურ მემბრანებსა და ენდოთელიოციტებზე ზომიერიდან მაღალი აქტივობის მნიშვნელობებით (60-75%-მდე).

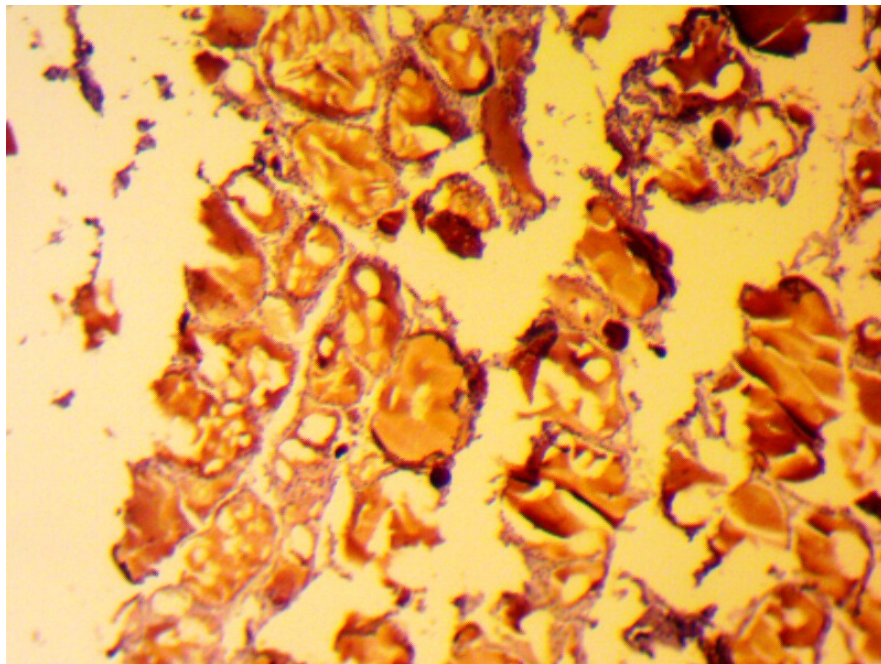


სურ 19. დიფუზური ტოქსიკური ჩიყვი. TSH პოზიტიური თირეოციტები

და ენდოთელიოციტები. რეაქცია ინტენსიურია უჯრედთა ბირთვებზე.
იმუნოპეროქსიდაზული რეაქცია, 160X

VEGF ექსპრესია

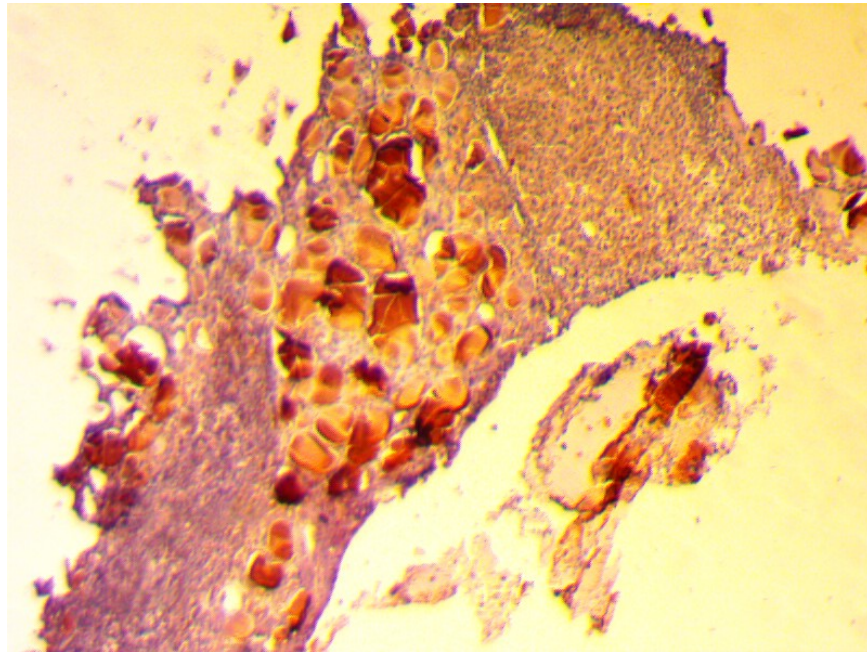
დიფუზურ ტოქსიკური ჩიყვის დროს VEGF აქტივობა (%) ენდოთელიოციტებში იყო დადებითი 18 შემთხვევაში 20-დან და შეესაბამებოდა ფონურ ციტოპლაზმურს და არა დიფუზურ ან მემბრანულ ტიპს (სურ. 20).



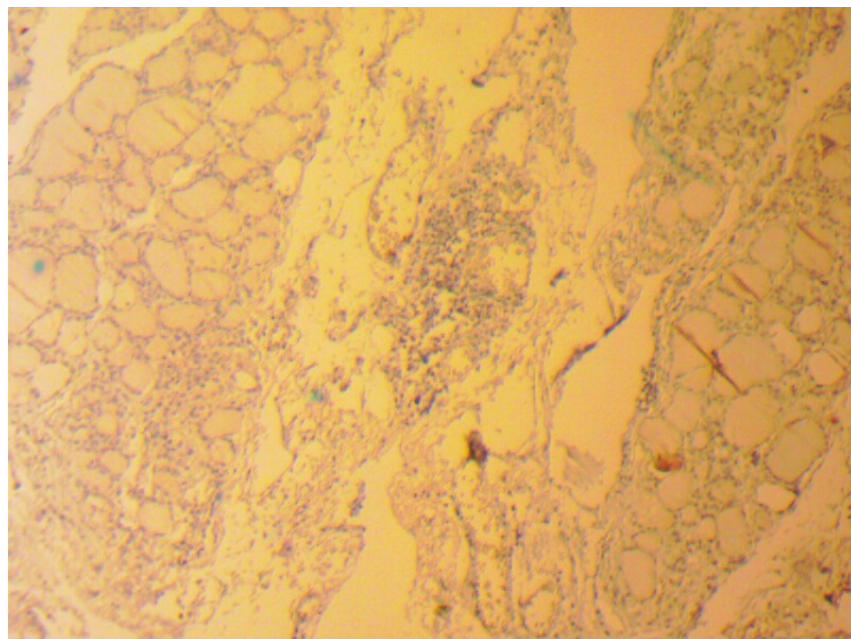
სურ. 20. დიფუზური ტოქსიკური ჩიყვი. VEGF პოზიტიურია ენდოთელიოციტების ციტოპლაზმა და თირეოიდიტი ფოლიკულების ბაზალური მემბრანები. იმუნოპეროქსიდაზული რეაქცია, 160X

VEGF აქტივობა დადებითია 10 შემთხვევაში 20 დან Hashimoto-ს თირეოიდიტის დროს და 7-ში 20-დან კვანძოვანი ჩიყვის დროს (სურ. 21). შესწავლილ ანათლებში იყო ფოკალური პოზიტიური ექსპრესია ორივე უჯრედულ სახეობაში – ენდოთელურ და ჰემოპოეზურ უჯრედებში, განსაკუთრებით, Hashimoto-ს თირეოიდიტის დროს. (სურ.22)

VEGF იმუნოჰისტოქიმიური რეაქციები გამოირჩეოდა მაღალი რეცეპტორული აქტივობით (>80% უჯრედი) დიფუზური ტოქსიკური ჩიყვის ყველა შემთხვევაში. სტატისტიკური სხვაობა არ გამოვლინდა საკონტროლო მასალასა (ნორმა) და კვანძოვანი ჩიყვის ნიმუშთა აქტივობას შორის.



სურ. 21. VEGF ექსპრესია კვანძოვან ეუთიროიდული ჩიყვის ქსოვილში რეაქცია კოლოიდში და წვრილი სისხლძარღვების კედლებში; 160X



სურ. 22. Hashimoto-ს თირეოიდიტი. დადებითი VEGF რეაქცია ლიმფოპლაზმოციტური ინფილტრაციის კერებში. იმუნოპეროქსიდაზული რეაქცია, 160X

ნახევრადრაოდენობრივმა შესწავლამ გვაჩვენა, რომ Hashimoto-ს თირეოიდის დროს თირეოციტებში VEGF ექსპრესია იყო 2 ქულით ნაკლები 20-დან 5 შემთხვევაში, ისევე, როგორც კვანძოვანი ჩიყვის მასალის კვლევისას

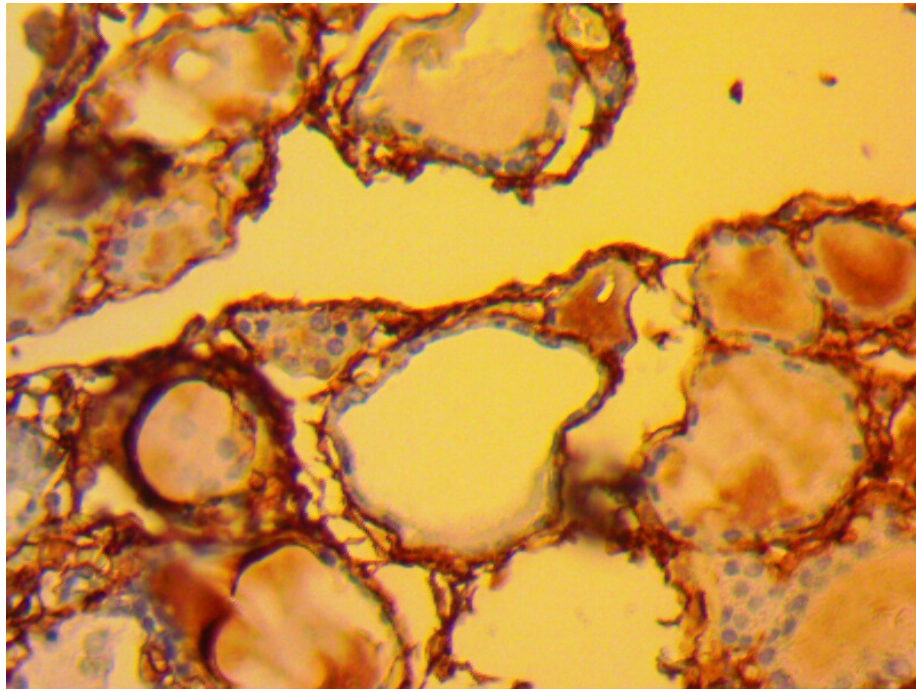
Hashimoto-ს თირეოიდიტის გამოკვლეულ შემთხვევებში თირეოიდული ფოლიკულების ირგვლივ, მიკროსისხლძარღვთა ბაზალურ მემბრანებზე VEGF ექსპრესია იყო სუსტად დადებითი, ანგიოგენური ფაქტორის მიმართ მაღალი მგრძობელობა დაფიქსირდა დიფუზური ტოქსიკური ჩიყვის დროს

ამდენად, VEGF იმუნოექსპრესია დიფუზურ ტოქსიკური ჩიყვის დროს იმავე სტრუქტურებში, საპირისპიროდ, იყო გაცილებით მაღალი, ვიდრე ნორმულ თირეოიდულ ქსოვილში. შეიძლება ვიმსჯელოთ ფარისებრი ჯირკვლის ქსოვილის განსხვავებულ “ბიოლოგიურ ქცევაზე” დიფუზური ტოქსიკური ჩიყვის დროს. VEGF აქტივობა იყო მაღალი ასევე Hashimoto-ს თირეოიდიტის დროს, თუმცა ამ უკანასკნელ შემთხვევაში ხაზი უნდა გაესვას, რომ VEGF რეცეპტორების მიმართ აღინიშნა უფრო დაბალი ექსპრესია, ვიდრე სხვა ნიმუშებში.

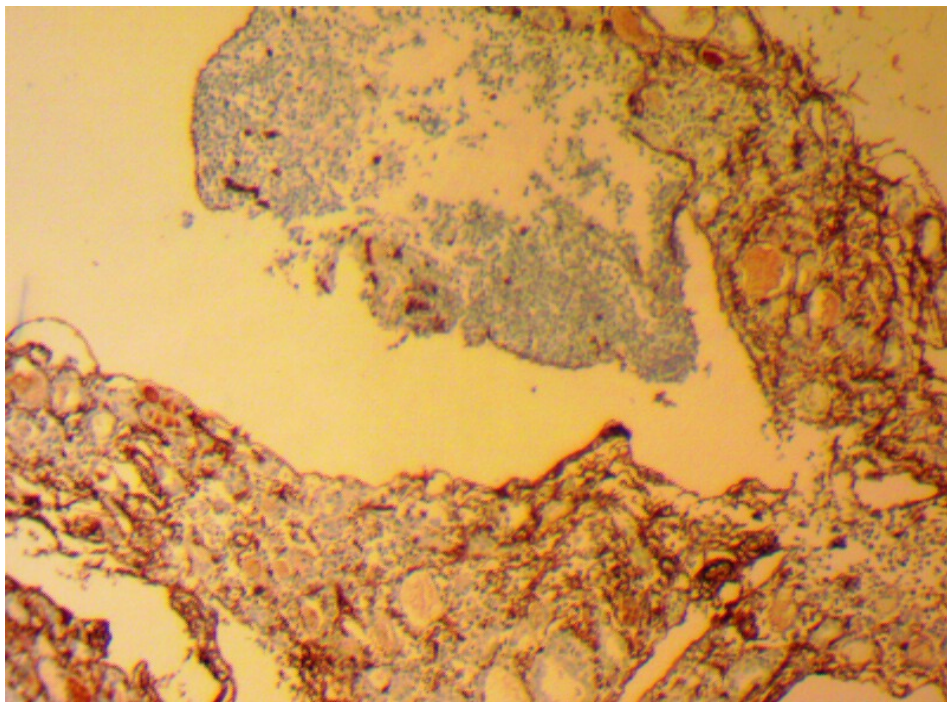
ენდოთელურ უჯრედთა მარკერის, CD34-ს იმუნოჰისტოქიმიური კვლევა

დიფუზურ ტოქსიკური ჩიყვის 16 შემთხვევაში CD34-სექსპრესია იყო მაღალი, დიფუზურად, ენდოთელიოციტებსა და თირეოციტებში. კვანძოვანი ჩიყვის 20 შემთხვევიდან კი მხოლოდ 3-ში და Hashimoto-ს თირეოიდიტის 20 შემთხვევიდან 5-ში, ენდოთელიოციტების ციტოპლაზმაში. სისხლძარღვთა უმრავლესობა და სისხლ-ძარღვთა მიკროარეალი ასევე CD34 პოზიტიური აღმოჩნდა როგორც აუტოიმუნური თირეოიდიტის, ასევე დიფუზურ ტოქსიკური ჩიყვის დროს. CD34-ს დაბალი აქტივობით გამოირჩეოდა ეუთირეოიდული კვანძოვანი ჩიყვის ქსოვილი. (სურ 23, 24).

ცილა S-100 (RTU-S100p პოლიკლონური ანტისხეულები) წარმოდგენილი იყო სხვადასხვა ინტენსივობის დადებითი ექსპრესიით როგორც Hashimoto-ს თირეოიდიტის და DTG ქსოვილოვან ნიმუშებში, ასევე სხვა, შესადარებელი ჯგუფის მასალაში (Hurthle უჯრედოვანი ადენომა, “ნორმა”, კვანძოვანი ეუთირეოიდული ჩიყვი).



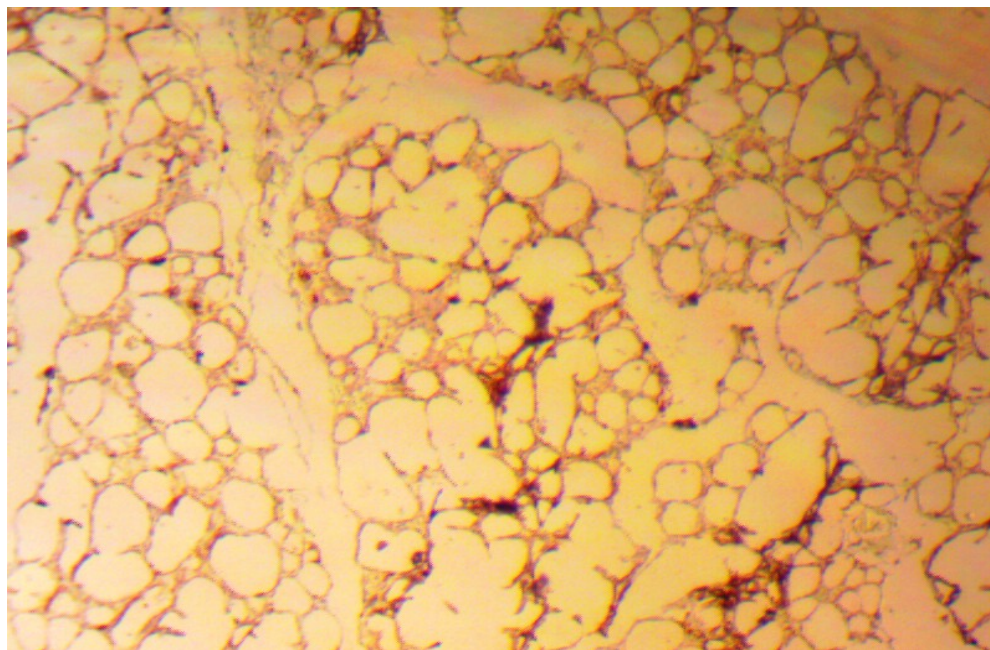
სურ.23 Hashimoto-ს თირეოიდიტი. CD34 + სისხლძარღვთა არეალი და წვრილი სისხლძარღვების კედლები. იმუნოპეროქსიდაზული რეაქცია, 160X



სურ. 24. დიფუზური ტოქსიკური ჩიევი. CD34 დადებითი რეაქციის პროდუქტი ფოლიკულების ბაზალური მემბრანების სისქეში. იმუნოპეროქსიდაზული რეაქცია, 160X

აღსანიშნავია, რომ Hurthle-ს უჯრედების განსაკუთრებული სიმჭიდროვით და ადენომატოზური ზრდით გამოირჩეოდა Hashimoto-ს თირეოიდიტის ლიმფოიდური ვარიანტი, ხოლო Hurthle-უჯრედოვან ადენომასთან ასოციაციის დროს S100 ცილის

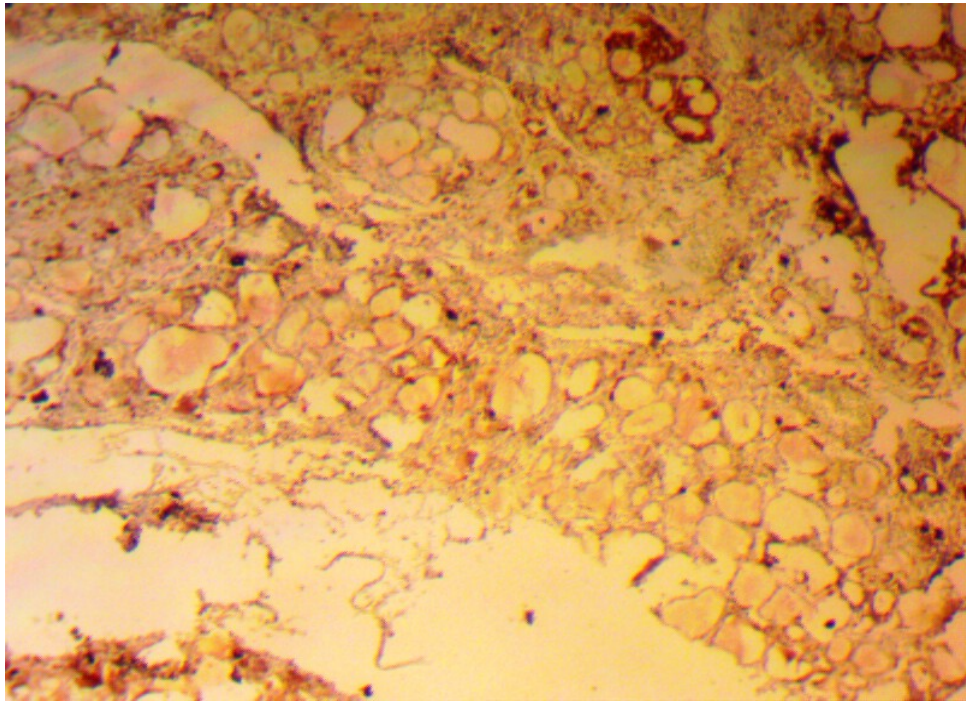
სპეციფიკური შედეგა გამოვლინდა დაზიანების კერის პერიფერიაზე და ადენომის კაფსულაში (სურ. 25, 26), რაც ამ ტიპის რეაქციისთვის დამახასიათებლად ითვლება.



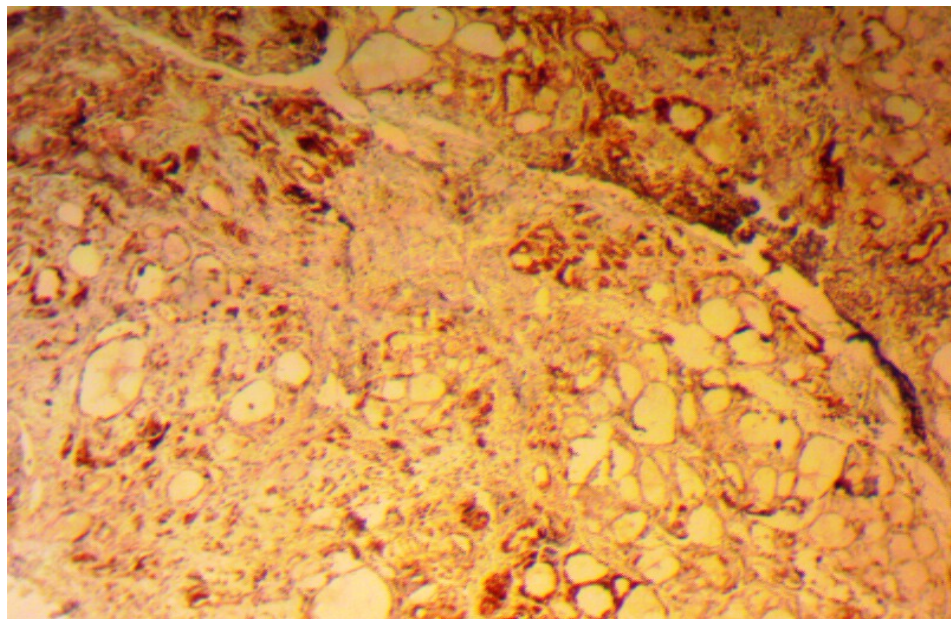
სურ. 25. Hashimoto-ს თირეოიდიტის ლიმფოციდური ვარიანტი. S-100ცილის ექსპრესია ვლინდება პარათირეოიდულ დომენში. იმუნოპეროქსიდაზული რეაქცია, 160X

აქვე აღსანიშნავია, რომ S-100 პროტეინის მაღალი ინტენსივობით ექსპრესია აღინიშნებოდა სწორედ იმ ქსოვილოვან ნიმუშებში, სადაც Hashimoto-ს თირეოიდიტთან ასოცირებული იყო Hurthle-უჯრედოვანი ადენომა და ანტიპეროქსიდაზული ანტისხეულების (anti TPO) მაღალი ტიტრი $\approx 124 \text{ IU/ml}$, ხოლო TSH მერყეობდა 8.54 დან 22.56 Uiu/ml.

დიფუზური ჩიყვის ქსოვილოვან ნიმუშებში S-100ცილის ექსპრესია ფიქსირდებოდა, როგორც სუსტი ზომიერამდე რეაქცია (± 17.8) პარაფოლიკულურ დომენში Hurthle-ს უჯრედების სავარაუდო ლოკალიზაციის კერებში (სურ. 27).



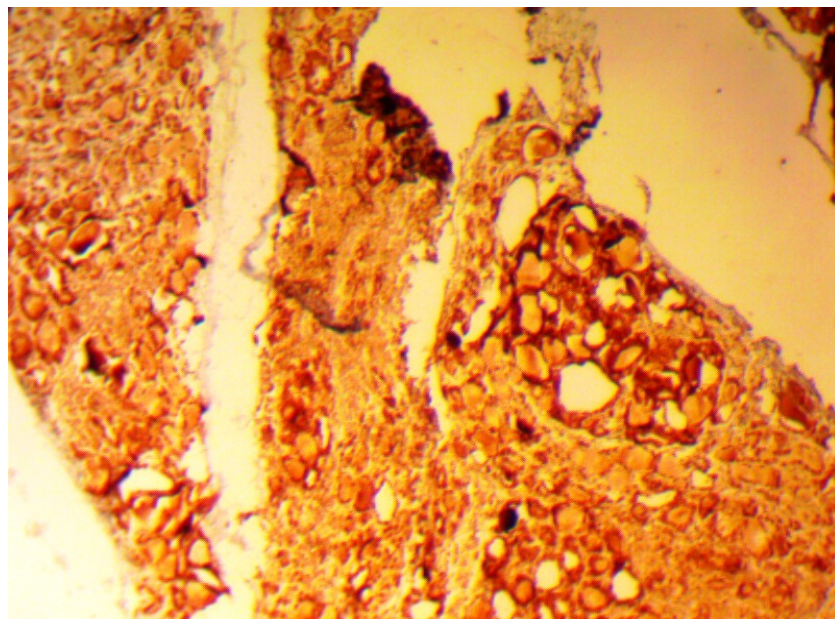
სურ.26.Hashimoto-ს თირეოიდიტის ლიმფოციტური ვარიანტი.
Hurthle-ს უჯრედების S-100 რეცეპტორული აქტივობა.
იმუნოპეროქსიდაზული რეაქცია, 160X



სურ. 27. Hurthle-ს უჯრედოვანი ადენომისა და Hashimoto-ს თირეოიდიტის
ასოციაცია. S-100 ცილის ინტენსიური ექსპრესია ადენომის პერიფერიაზე
და ადენომის კაფსულაში. იმუნოპეროქსიდაზული რეაქცია, 160X

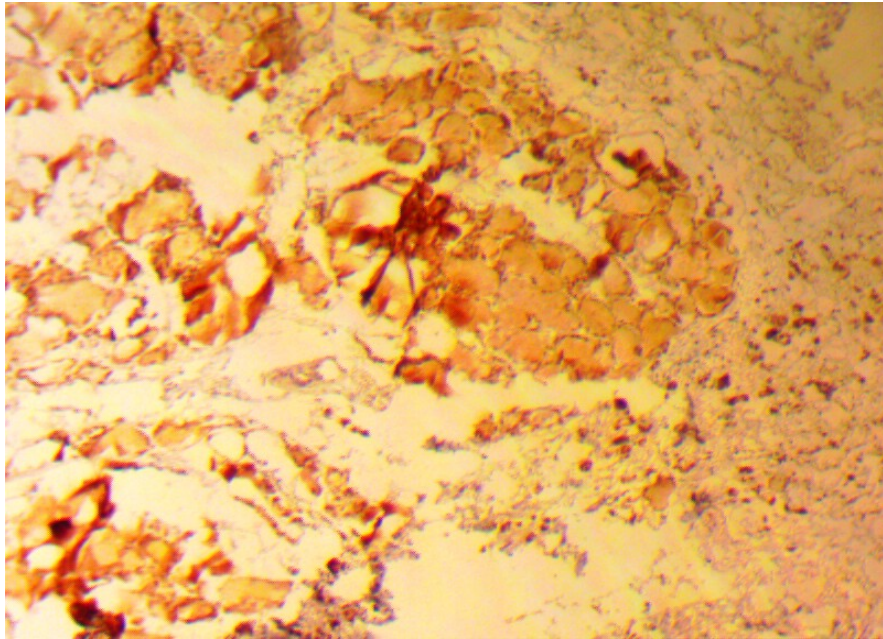
ნორმულ ქსოვილში თირეოიდული ტრანსკრიპციის ფაქტორი TTF-1 ცნობილია როგორც სპეციფიკური შემაკავშირებელი ცილა, (T/EBP), რომლის ფუნქციას წარმოადგენს ფარისებრი ჯირკვლის ემბრიონული განვითარებისა და ფუნქციის

კონტროლი (Felton CL., Patel A., Burch H., et al, 2001). ნაყოფის ორგანიზმში TTF-1 ექსპრესია ვლინდება ადრეული ორგანოგენეზის დროს და პასუხისმგებელია თირეოიდული ფენოტიპის დიფერენციაციასზე TTF-1. ვლინდება ასევე მოზრდილის ფოლიკულური უჯრედების ბირთვებში, არეგულირებს, შესაბამისად, თირეოგლობულინის (TG), თირეოპეროქსიდაზის (TPO), თირეოტროპინის რეცეპტორის (TSH-R) გენის ექსპრესიას (Goretzki, Simon et al; 2000). დადგენილია პროცენტული ურთიერთქმედება TSH-ს და TTF-1 შორის. TTF-1 უკავშირდება ოქსიდაციის შემცირებას, ხოლო თირეოიდული ქსოვილის სტატუსი პირდაპირ კონტროლდება TSH-ს მოქმედებით.

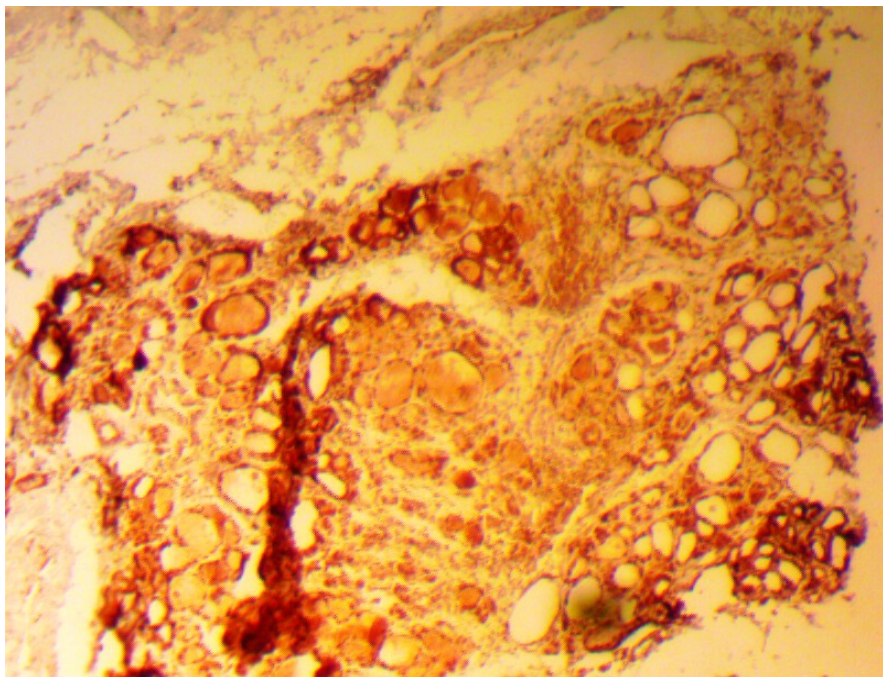


სურ. 28. TTF-1 მაღალი ბირთვული ექსპრესია Hurthle-ის უჯრედების ბირთვებში Hurthle-ის უჯრედოვანი ადენომისა და Hashimoto-ის თირეოიდიტის ასოციაციის დროს, 160X

TTF-1 შედეგების ინტენსივობა HT დროს შეფასდა, როგორც თირეოციტების ბირთვული ექსპრესია (სურ 28, სურ 29) განსაკუთრებით მაღალი იყო რეაქცია დიფუზური ტოქსიკური ჩიყვის დროს და შეესაბამებოდა თირეოტროპული ჰორმონის დაქვეითებულ რაოდენობას იგივე პაციენტების სისხლის შრატში. თვალსაჩინოა, რომ Hurthle-ის უჯრედოვანი ადენომა, ასოცირებული Hashimoto-ის თირეოიდიტთან (სურ.30) გვიჩვენებს TTF-1-ს მაღალ ექსპრესიას, რომელიც პარალელურია TSH-ს დონის მატებისა.



სურ. 29 Hurthle- უჯრედოვანი ინფილტრაციის კერაში ბირთვული TTF1-ს ექსპრესია. იმუნოპეროქსიდაზული რეაქცია, 160X



სურ.30.Hurthle-უჯრედოვანი ადენომატოზური ჰიპერპლაზია Hashimoto- ს თირეოიდიტის ფონზე. TTF1-ს ექსპრესია. იმუნოპეროქსიდაზული რეაქცია, 160X

მიკროსისხლძარღვთა სიმჭიდროვის კვლევა

VEGF მიმართ მგრძობიარე მიკროსისხლძარღვთა რიცხვის კვლევამ სამ “ცხელ წერტილში” გვიჩვენა ფაქტორის დადებითი ექსპრესია ინტერფოლიკულურ

სივრცეში თირეოიდული ქსოვილის ყველა ნიმუშში, რაც მიუთითებს ანგიოგენეზის რეგულაციის აუტო- ან პარაკრინული სასიგნალო მექანიზმის არსებობაზე.

კვლევის შედეგებმა (ცხრილები 7-8) ასევე გვიჩვენა, რომ VEGF ექსპრესიის მიხედვით პერივასკულური ზონების შეფასება იძლევა ორი ტიპის ცვლილებათა გამოკვეთის შესაძლებლობას:

1. VEGF შედარებით მაღალი აქტივობა ექსტრაცელულურ მატრიქსში (2-3 ქულა \approx 50-75%);
2. სუსტი მოპროლიფერაციე და ზრდის მასტიმულირებელი აქტივობა ნეოანგიოგენეზის ცალკეული კერებით (ფოკალური აქტივობა)

ცხრილი 7

VEGF-ის იმუნოექსპრესია სხვადასხვა თირეოიდული პათოლოგიის დროს

VEGF	Hashimoto თირეოიდიტი n=20	დტჩ n=20	ნორმა n=10	კვანძოვანი ჩიევი n=20
თირეოციტები (%)	10 (50%)	19 (95%)	10 (100%)	12 (60%)
ენდოთელიოციტები(%)	7 (36,5%)	19 (95%)	3 (33%)	2 (10%)

ცხრილი 8

მიკროსისხლძარღვთა სიმჭიდროვე (MVD)

თირეოიდული პათოლოგია	სისხლძარღვთა რაოდენობა (MVC)		სისხლძარღვთა არეალი(მმ ²)	
	M±	SD	M±	SD
კვანძოვანი ჩიევი	30,3	12,5	0,278	0,149
დტჩ	39,2	12,3	0,393	0,105
Hashimoto თირეოიდიტი	32	13,4	0,331	0,109
ნორმა	35,0	12,5	0,280	0,144

I ჯგუფში გამოვლინდა VEGF მაქსიმალური ექსპრესიის დონე, შენარჩუნებული პერივასკულური ზრდის ზონებში. განსაკუთრებით აღსანიშნავია დიფუზური ტოქსიკური ჩიყვის დროს მსხვილი ფოლიკულების ჯგუფის მიერ სისხლძარღვთა კომპრესია, რის გამოც ზრდის ზონების პერიფერიულ ველებში სანათურებს ჰქონდათ ვიწრო ნაპრალების შესახედაობა.

II ჯგუფს მიეკუთვნება Hashimoto-ს თირეოიდიტი: შუალედური აქტივობის და MVD მაჩვენებლის მიხედვით. სტატისტიკურმა ანალიზმა ამ შემთხვევაში გამოავლინა, რომ ნოზოლოგიურ ტიპებს შორის განსხვავება სარწმუნოა. მაგრამ სისხლძარღვთა არეალის ფართობის მიხედვით სხვაობა არცთუ ისე დემონსტრაციულია, განსაკუთრებით, თუ შევადარებთ კვანძოვან ეუთირეოიდულ წარმონაქმნებს.

ყველა ჩატარებული იმნოჰისტოქიმიური რეაქციის შედეგების მიხედვით შეიძლება დავასკვნათ შემდეგი:

Hashimoto-ს თირეოიდიტი ხასიათდება მსხვილი ლიმფოიდური ფოლიკულებით, დიფუზური პლაზმოციტური ინფილტრაციით, არაპროპორციულად დიდი რეაქციული გერმინაციული ცენტრებით მანტიის ზონაში. ფარისებრი ჯირკვლის ინტერ და ინტრაფოლიკულურ ქსოვილში აღინიშნება მკვრივი ლიმფურ და პლაზმურ-უჯრედული კერები. ლიმფოციტული დაიზიანების საზღვარზე თირეოიდული ფოლიკულები გამოიყურება ატროფიული, რეგრესიული სახით. აქვე ადგილი აქვს Hurthle უჯრედების მეტაპლაზიას, მათში S100 ცილის ექსპრესიას ექსტენსიური ინფილტრაციის სახით, TTF1 ვლინდება ბირთვული მკაფიო შედეგით, ზომიერ ადენომატოზურ სტრუქტურებში, არაიშვიათად, ადენომის ფორმირების ტენდენციით.

ამდენად, Hashimoto-ს თირეოიდიტის დროს, დიფუზურ ტოქსიკური ჩიყვისაგან განსხვავებით, აღინიშნება ნორმული თირეოიდული ფოლიკულების არქიტექტონიკის რღვევა, რაც შეიძლება შეფასდეს როგორც ლიმფოციტული დაზიანება.

ლიტერატურის მონაცემებით (Soma, Bobzin, Guerlin, Livolsi, 2003, Ohye, Kukata et al, 2005, Sanyal, 2014; Chang-Mo, Oh et al, 2014), ლიმფოიდური ფოლიკულების გერმინაციული ცენტრები, როგორც თირეოიდიტის მუდმივი კომპონენტი, მძიმე ფორმის დროს შეიძლება იყოს არაპროპორციულად დიდი ზომისა. ვფიქრობთ, რომ Hashimoto-ს თირეოიდიტის ყველა შესწავლილ შემთხვევაში ლიმფოციტული დაზიანების ფენომენის ჩამოყალიბება არის T-ლიმფოციტების აქტივობის შედეგი. იმავედროულად, Hashimoto-ს თირეოიდიტის ლიმფოპლაზმოციტური

ვარიანტის დროს სკლეროზული ცვლილებების ფონზე იზრდება პლაზმური უჯრედების რაოდენობა.

Hurthle-ს უჯრედების მატების პარალელურად იმავე შემთხვევებში სისხლის შრატში TSH ნეგატიური პოპულაციის ზრდა და FT4-ს დაქვეითება მიუთითებს ოქსიფილური უჯრედების პროპორციის სიჭარბეზე, რაც კლინიკურ ჰიპოთირეოიდიზმს ახასიათებს.

თავი IV. გამოკვლევის შედეგების განხილვა

გამოკვლევის შედეგები ნათლად მეტყველებენ, რომ ენდოკრინულ პათოლოგიებს შორის ფარისებრი ჯირკვალი ლიდერის პოზიციას ინარჩუნებს აუტოიმუნურ და ნეოპლაზიურ პროცესში. ამ ორი დაზიანებას ურთიერთ-ზემოქმედების და ურთიერთშექცევადობის კავშირები აქვთ (განწყობა=პრედისპოზიციას) (L.S. Ward, 2014) მიღებულია დასკვნად, რომ პაპილური კარცინომის პროგნოზი გაცილებით კეთილსაიმედოა, როდესაც ის ასოცირებულია Hashimoto-ს თირეოიდიტთან (Konturek et al., 2013). არის თუ არა აქ გარემო ფაქტორების ზემოქმედების, ატმოსფერული და სამრეწველო, ტექნოგენური ფაქტორების სისშირე, გეოგრაფიული გავრცელება ეპიდემიოლოგიური თვალსაზრისით თუ სხვა მოსაზრებები, მკვლევართა შეფასება არაერთგვაროვანია. ცნობილია, რომ Hashimoto-ს თირეოიდიტი და მასთან დაკავშირებული საწყისი თირეოიდული დისფუნქცია პასუხისმგებელია როგორც შექმნილი ჰიპოთირეოიდიზმის ძირითადი მიზეზი ბავშვთა ასაკის ჩათვლით (Latina, Gullo et al, 2013) შრატში ანტითირეოიდული ანტისხეულების TPO Ab და TG Ab ერთდროული დაკვირვებით შეიძლება სუბკლინიკური ჰიპერთირეოიდიზმის ხარისხი შეფასდეს ± 11.7 , (Revenga S, Trimarehi F. (2008), Cho, Choi, Perk et al. (2013) Chang Votoh, Park et al. (2014) მასალებით აუტოიმუნური HT სისშირემ მკვეთრად მოიმატა 1975-2005 და განსაკუთრებით, 1988-2007 წლების პერიოდში. მნიშვნელოვანია, რომ არ შეცვლილა არააუტოიმუნური ანთებითი პროცესების სისშირე. მაგ: de Quervain-ის და Riedel-ის თირეოიდიტებისა (Ferlay, Soerjomataram, Ervik, 2013), რაც აძლევს მკვლევარებს უფლებას დაასკვნან, რომ გარემო ფაქტორების ზემოქმედება მნიშვნელოვნად ცვლის სწორედ Hashimoto-ს თირეოიდიტის სისშირეს. (Erdogan, Erdem et al., 2009).

Hashimoto-ს თირეოიდიტი, ამჟამად ცნობილი, როგორც აუტოიმუნური პათოლოგია, გამოირჩევა მოცირკულირე ანტისხეულების მაღალი ტიტრით თირეოიდული პეროქსიდაზისა და თირეოგლობულინის მიმართ. უკანასკნელი წლების მანძილზე ბევრად წინ წაიწია ცოდნამ Hashimoto-ს თირეოიდიტის შესახებ. დაიხვეწა კვლევის მეთოდები, რომლებიც საშუალებას იძლევიან HT ქვეტიპები შეფასდეს, როგორც მორფოლოგიური, ასევე იმუნოჰისტოქიმიური და იმუნოგენეტიკური პოზიციებიდან (Li, Zhou, Ozaki et al., 2012; Dardano et al., 2012), თუმცა ყველაზე ხშირი ვარიანტი არის ფიბროზული ქვეტიპი, რომელიც ხასიათდება თირეოიდული პარენქიმის მკვეთრი ფიბროზულქსოვილოვანი ჩანაცვლებით, განსხვავებით Riedeli-ს თირეოიდიტისაგან.

ამ ვარიანტის დროს არ არის გამოხატული ექსტრათირეოიდული ფიბროზი. მაგ: სილოადენიტი, ტუბულოინტერსტიციული ნეფრიტი, რეტროპერიტონეალური ფიბროზი და ანთებითი გენეზის აორტის ანევრიზმა. თუმცა იმუნური სისტემის დაზიანებით მიმდინარე პროცესებს აქვთ საერთო თავისებურებანი: ლიმფოპლაზმოციტური ინფილტრაცია, ფიბროზი, ობლიტერაციული ფლებიტები და პლაზმური უჯრედების მნიშვნელოვანი რეკრუტიზაცია. (Kamisawa, Hamano, Ochi et al, 2008).

ამჟამად, Hashimoto-ს თირეოიდიტის შესახებ ცოდნის თანამედროვე დონე, საქართველოს სხვადასხვა რეგიონებიდან მოძიებული პოსტოპერაციული მასალის შედარება საშუალებას გვაძლევს ვიმსჯელოთ ჰიპოთირეოიდიზმის მაღალ სისშირეზე პაციენტებში აუტოიმუნური თირეოიდიტის დროს და მის დამამძიმებელ ტენდენციებზე.

ჩვენი მასალის ჰისტოლოგიური კვლევის შედეგები, დიფუზური ტოქსიკური ჩიყვისა და Hashimoto-ს თირეოიდიტის დროს გამოხატული ლიმფოპლაზმოციტური ინფილტრატების შედარებითი შეფასება გვაფიქრებინებს, რომ დიფუზური ტოქსიკური ჩიყვი და HT ერთი პათოლოგიის ორ მხარეს წარმოადგენს. არსებობს აუტოიმუნური თირეოიდიტის თირეოტოქსიკოზში ტრანსფორმაციის შესაძლებლობა (Wiebelt et al; 2011) ეს მოსაზრება ეყრდნობა ინტერლეიკინ-1 ასოცირებული რეცეპტორის ანტაგონისტი გენის დეფექტის არსებობას Greaves-ის დაავადების შემთხვევაში (Pusztaszeri et al., 2013).

Hashimoto-ს თირეოიდიტის დიაგნოსტიკა ეყრდნობა კომბინირებულად რამდენიმე მეთოდის გამოყენების შედეგებს, როგორცაა კლინიკური და ულტრასონოგრაფიული კვლევები. ბიოქიმიური მონაცემები ზოგჯერ გამოავლენს ეუთირეოიდიზმს, ხშირად სუბკლინიკურ ჰიპოთირეოზს, ეს უკანასკნელი განისაზღვრება FT4-ს მომატებული დონით; მანიფესტირებული ჰიპოთირეოზი ვლინდება TSH მატებით და ნორმაზე დაბალი T3 ერთდროული არსებობით, ანდა Tg Ab/TPO Ab პოზიტიური შედეგებით.

კლასიკური რუტინული კვლევები გვიჩვენებენ, რომ ძირითადი ზოგადმორფოლოგიური ნიშნები წარმოადგენენ რამდენიმე პროცესის გამოხატულებას. ასეთებია პლაზმური უჯრედების დიდი რაოდენობით მოზიდვა, ექსტენსიური ლიმფოპლაზმოციტური ინფილტრაცია, სტრომის ფიბროზი. ეს ცვლილებები, როგორც ჩვენი დაკვირვება გვიჩვენებს, უკავშირდება TPO ანტისხეულების დონეს. ლიმფოიდური ფორმის დროს აღინიშნებოდა მრავლობითი ფოლიკულები გერმინაციული

ცენტრების შერწყმით და გამოხატული ლიმფოციტული დაზიანების სურათით, ჭარბუჯრედოვან სტრომაში ასევე ვხვდებით პლაზმურუჯრედოვან ინფილტრაციას (ცხრილი 3). განსხვავებით, ფიბროზული ვარიანტის დროს სჭარბობდა შემაერთებელქსოვილოვანი სტრუქტურების სხვადასხვა ინტენსივობით გავრცელება: წილაკთაშორისი, წილაკთაშიდა და ნაწიბუროვანი ფიბროზი. არაიშვიათად წარმოდგენილი იყო სამივე ვარიანტი სხვადასხვა მოცულობით, მაგრამ ერთერთი დასახელებული სჭარბობდა და იკავებდა პარენქიმის ნახევარს მაინც, რაც განაპირობებდა უფრო ღრმა, უჯრედული ცვლილებების სურათს(ცხრილი 4). ფოლიკულათა ბაზალური მემბრანების დაზიანება, თირეოციტების დეგენერაცია, გამოწვეული ლიმფოპლაზმური ინფილტრაციის ღრმა პენეტრაციით ინტრაფოლიკულურ არეალში.

დასახელებული შედეგების გათვალისწინებით, შეიძლება ითქვას, რომ ჰიპოთირეოზის მორფოლოგიურ სუბსტრატს წარმოადგენს თირეოიდიტი ინტერფოლიკულური ფიბროზის დომინირებით, დეგენერაციული თირეოიდიტი ეპითელიუმი სუსტი ვარდისფერი კოლოიდით და ზომიერი ბირთვული ატიპიით.

გამოკვლევის შედეგების კლინიკური ასპექტები მიგვანიშნებს შემდეგ მნიშვნელოვან თავისებურებებზე. სახელდობრ, მაღალი ანტი TPO დონე და სწრაფი პროგრესი, სუბკლინიკური ჰიპოთირეოზი, ასევე დაბალი ექოგენობა, ახალგაზრდა მამაკაცების პრევალენსი ახასიათებს Hashimoto-ს თირეოიდიტის იმ ჯგუფს, რომელთაც ოპერაციამდელი პერიოდი ჰქონდათ უფრო ხანმოკლე, ვიდრე პაციენტთა ჯგუფს, სადაც ჭარბობდნენ ქალები. ხანგრძლივი ანამნეზით (≈ 10 წელი); ანტი-TPO დონე ნაკლებად იყო მომატებული.

Lloyd, Douglas (2002), Li, Nishihara, Hirokawa (2009) და სხვა ავტორები განმარტავენ Hashimoto-ს თირეოიდიტის ფიბროზულ ვარიანტს, როგორც დამოუკიდებელ ნოზოლოგიურ ერთეულს, რომელსაც ახასიათებს განსაკუთრებული ინტენსივობით ფოლიკულების დეგენერაცია, ჰისტოციტებით გიგანტური უჯრედებით ინფილტრაცია, რაც ულტრასონოგრაფიულად დასტურდება მკვეთრი ჰიპოექოგენობით.

უახლესი წლების კვლევები უკავშირებენ ერთმანეთს TPO ანტისხეულების მაღალ დონეს პლაზმაში Riedel-ის თირეოიდიტის ცალკეულ ვარიანტებს და თვლიან, რომ ეს ორი ანთებითი პროცესი პათოფიზიოლოგიურად IgG4-ასოცირებულ დაავადებას წარმოადგენს. ეს დებულებები შემდგომ კვლევას და დაზუსტებას მოითხოვს (Dahlgren, Khosroshahi et al., 2010).

ჩვენს მონაცემებზე დაყრდნობით და ლიტერატურაში არსებულ გამოკვლევათა შედეგების გათვალისწინებით ფარისებრ ჯირკვალში მიმდინარე პროცესები Hashimoto-ს თირეოიდიტის დროს შევაფასეთ შემდეგი სახით: Hashimoto-ს თირეოიდიტის დიაგნოზის უმთავრესი საკვანძო ნიშანია ანტი TPO ანტისხეულები, მაგრამ აქაც ვხედავთ მაჩვენებელთა შორის დიდ სხვაობას. მათ შორის ნორმის მდგომარეობასაც, რაც გვაფიქრებინებს, რომ აუტოიმუნური დაზიანების ადრეული პროცესი შესაძლებელია ლატენტურად მიმდინარეობდეს. უფრო მეტიც, საუბკლინიკური და კლინიკური ჰიპოთირეოზი ასოცირებული იყო ამ დროს გულ-სისხლძარღვთა და ნეიროფსიქიატრიულ სიმპტომატიკასა და ჩივილთან, რაც ზრდის ციტოლოგიური/ბიოფსიური სადიაგნოსტიკო კვლევების ღირებულებას (Zhen, Nakanura, 2010). უმეტესობა ჩვენი პაციენტების უმეტესობა იყო პრემენოპაუზური ქალების ჯგუფიდან, გამოხატული თიროქსინის დეფიციტით.

დიფუზური ტოქსიკური ჩიყვისაგან განსხვავებით, მიუხედავად ჩიყვის არსებობისა, აღინიშნება მისი დაბალი ექოგენობა, ჰეტეროგენობა, ჰიპერვასკულარიზაცია, რაც ჩვენმა კვლევებმა ანტიგენური ფაქტორების ჩართვითა და მიკროსისხლძარღვთა სიმჭიდროვის გაანგარიშებითაც დაადასტურა. თუმცა, არის კვლევები (Donkol et al, 2013, Anderson et al, 2010, Sangal D., 2014), რომელშიც დოპლერით დადგენილიქნა სისხლის ნაკადის შემცირება Hashimoto-ს თირეოიდიტის დროს, გრეივისის დაავადებისაგან განსხვავებით. ამ უკანასკნელთან იმუნოჰისტოქიმიური და მორფომეტრიული მაჩვენებლების დიფერენცირების მიზნით ჩვენს მიერ შესწავლილია ფოლიკულების რაოდენობა, ბირთვებისა და ციტოპლაზმის ფართობი, სხვადასხვა ჰიპერპლაზიური ფენომენები, როგორცაა ფოლიკულათა კედლის ნაოჭიანობა, სტრატეფიკაცია, გამონაზარდები, დერილისებრი სტრუქტურები, რაც დტჩ-ს დროს დამახასიათებელ მრავალშრიანობას იძლევა. ამ მონაცემების თანახმად, თირეოციტების მორფომეტრიული პარამეტრები ჩვენ შესადარებელ მასალაზე მაქსიმალურ მნიშვნელობებს აღწევენ სწორედ დტჩ-ს დროს, ხოლო მინიმალურს - Hashimoto-ს თირეოიდიტის დროს.

ფოლიკულურ-კოლოიდური ინდექსის მაჩვენებელი, ვიზუალურად საკმაოდ გაზრდილია, ხოლო ამ ფონზე, HT-ს დროს თვით თირეოციტების ფართობი შემცირებული. ეუთირეოიდული კვანძოვანი ჩიყვის და “ნორმის” მაჩვენებლები იკავებენ შუალედურ პოზიციას.

თირეოტოქსიკოზის დროს ნაკლებად გამოხატულია Hurthle-ს უჯრედების აქტივობა. HT დროს კი ცილა S -100 ექსპრესია ვლინდება ვრცელ ინფილტრატებში

და ადენომატოზურ სტრუქტურებში რეაქციით, რაც ფოლიკულური ეპითელის ჩანაცვლების ფონზე დიფუზური ლიმფოპლაზმოციტური ინფილტრაციით, ჰიპოთირეოიდიზმის სტრუქტურულ-მორფოლოგიურ ბაზისს ქმნის. ასეთივე დასკვნებს აკეთებენ სხვა მკვლევარებიც (Amani K, 2011, Hsi et al, 1998), რაც ტრანსკრიპციულ-პოლიმერაზული რეაქციითა და ციტოფოტომეტრიის მონაცემებით დადასტურდა. გამოვლინდა, აგრეთვე, Ig kappa და lambda ჯაჭვების დადებითი ჰომოგენობა kappa და უარყოფითი lambda იმუნოექსპრესიის მიმართ.

ჩვენს შემთხვევაში, არქიტექტონიკის დეზორგანიზაცია ასოცირდებოდა არა მარტო Hurthle-ჰიპერპლაზიურ რეაქციებთან (ადენომატოზი, ადენომა), არამედ ლიმფოეპითელურ დაზიანებასთან, რაც T-ლიმფოციტების ციტოტოქსიკური რეაქციებით აიხსნება. (CD3⁺ CD4⁺)(Amani, 2011), ჩვენს მხრივ, ამ მოსაზრებას ადასტურებს მკვეთრად ინტენსიური TTF-1 იმუნოექსპრესია Hurthle-ს უჯრედების პროლიფერაციის ზონებში და დომენში. ასეთ შემთხვევაში Cydney L., Felton, Annetta, Patel, et al, (2011) აღნიშნავენ თირეოიდიტის აგრესიულ კლინიკურ დინამიკას.

ჩვენი შრომის ძირითადი ამოცანებიდან გამომდინარე ჰისტოლოგიური კვლევისას ყურადღებას ვამახვილებდით აუტოიმუნური კომპონენტის გამოხატულების ინტენსივობაზე, რადგან დიფუზური ტოქსიკური ჩიყვი ასევე წარმოადგენს აუტოიმუნურ დაავადებათა კატეგორიას (Zantour et al, 2003; Mazeto et al, 2004; Latrofa, Fiore et al, 2013).

დიფუზური ტოქსიკური ჩიყვის დროს მუდმივად გვხვდებოდა ლიმფოიდური ინფილტრაციის უბნები. სავარაუდოა, რომ T-ლიმფოციტების ეფექტორული ცილების ზემოქმედებით ფიბრილოგენეზის სტიმულაციის ხარჯზე სინთეზირდებოდა დიდი რაოდენობით კოლაგენი, თუმცა ერთდროულად აღინიშნებოდა მისი ლიზისიც. ასეთი ბოჭკოები განიცდიდნენ ჰომოგენიზაციას და დესტრუქციას, რასაც აღნიშნავენ სპეციალიზირებულ კვლევებში Vivier, Raulet, Moretta და სხვ (2011).

Hashimoto-ს თირეოიდიტის ფიბროზული ვარიანტის აღიარება, როგორც დამოუკიდებელი ნოზოლოგიური ერთეულის, სწორედ სტრომის ჰიპერპლაზიის თავისებურებებით და სკლეროფობროზის იმუნოგლობულინდამოკიდებული, ანტი TPO ანტისხეულების ზემოქმედებით აიხსნება (Anderson et al, 2010; Sangal, 2014).

მნიშვნელოვანი ინფორმაცია Hashimoto-ს თირეოიდიტის დროს პარენქიმული სტრუქტურების დაზიანების შესახებ მოგვცა მორფომეტრიულმა კვლევამ. ამ მონაცემების თანახმად თირეოციტების ბირთვისა და ციტოპლაზმის ფართობი

იკლებს საკონტროლო ჯგუფებთან შედარებით, ასევე დიფუზური ტოქსიკური ჩივეის მონაცემებთან შედარებით. ამ უკანასკნელში დაფიქსირდა მაქსიმალურად დიდი ზომის თირეოციტები, მათი ჰიპერპლაზიის ფაქტები დადასტურებული ვიზუალურად მრავლობითი ნაოჭის, სტრაციფიკაციის კერების, ადენომატოზური ზრდის სახით, და ასევე, მორფომეტრიულადაც. ცალკეულ შემთხვევაში მორფომეტრიულმა ანალიზმა გამოავლინა მიკროფოლიკულური სტრუქტურები, რაც ზოგადად, პლაზმური მემბრანების და შემხები ზედაპირების ზრდის მაჩვენებელია და ჯირკვლის ფუნქციის გაძლიერებაზე მიუთითებს.

Hashimoto-ს თირეოიდიტის დროს ცვლილებები ღებულობს ჰიპოთირეოიდული ტრანსფორმაციის სახეს. რომელსაც აძლიერებს პარენქიმული სტრუქტურების ჩანაცვლება ლიმფოიდურუჯრედოვანი ინფილტრაციით. ეს უკანასკნელი ცვლის თირეოციტების რეცეპტორების სტატუსს. აძლიერებს ანტითირეოიდული ანტისხეულების, ჩვენს შემთხვევაში, ანტი TPO ანტისხეულების ციტოტოქსიურ ეფექტს. უნდა აღინიშნოს, არამ სწორედ ასეთი მემბრანოზული ძვრების საფუძველზე Hashimoto-ს თირეოიდიტის დროს მინიმალურია ფოლიკულების რაოდენობა, მათი განაკვეთის ფართობი, თირეოციტების რიცხვი და ფართობი ერთ ფოლიკულში, რაც ფიბროზული ქსოვილის აგრესიული ზრდით აიხსნება. დიდი რაოდენობით აქტიური გერმინაციული ცენტრების შერწყმა, მათში პლაზმური უჯრედების ჰიპერპლაზია და ლიმფოციტული დაზიანების საზღვარი, ლიმფოპლაზმური პენეტრაცია ინტრა და ინტერფოლიკულურ დომენში ქმნიან Hashimoto-ს თირეოიდიტის პათოლოგიურ სურათს. HT დროს ჩვენ მასალაზე ვნახეთ Hurthle-ს უჯრედების რეცეპტორთა ქსოვილოვანი აქტივობა. პარაფოლიკულურ დომენში აღინიშნებოდა როგორც დიფუზური-ფოკალური ჰიპერპლაზია, ასევე ადენომატოზური ზრდის ტენდენცია და Hurthle-უჯრედოვანი ადენომები. ამ პროცესებს ახასიათებდათ სპეციფიკური S-100 ცილის ექსპრესიის ზრდა ინფილტრაციის კერებში ბირთვების ინტენსიური შედეგით, თირეოტრანსფორმაციის ფაქტორის TTF-1 ჩართვა ბირთვებში და დიფუზური ფონის გაძლიერების სახით, განსაკუთრებით, ადენომისა და ადენომატოზის კერაში. დიფუზურ ტოქსიკურ ჩივეში TTF-1 ჩართვა იყო უფრო მასიური და ინტენსიური, ვიდრე Hashimoto-ს თირეოიდიტის დროს. Hurthle-ს უჯრედების პროპორციის რაოდენობრივი და თვისობრივი ზრდა, შესაძლებელია ამ უჯრედების მეტაპლაზიური ცვლილებების გამოსახვად ჩაითვალოს. რაც, საკუთრივ ჯირკვლოვანი პარენქიმის არქიტექტონიკის ცვლილებას იწვევს: წვრილი

ფოლიკულები დაშორებული ფიბროზული ქსოვილის დეპოზიტებით და ინტერფოლიკულურ დომენში ლიმფოპლაზმოციტური ინფილტრატები. გამომჟღავნებენ თირეოციტების ოქსიფილური ტრანსფორმაცია ერთ შემთხვევაში, როცა ანტი TPO დონე არ იყო მაღალი და მეორე მხრივ, მკვეთრი ლიმფოპლაზმოციტური ინფილტრატები, რომლებიც ლიმფოციტების და პლაზმური უჯრედების დიდი რაოდენობით გამოირჩევიან სტრომასა და ირგვლივ თირეოიდულ ფოლიკულებში ეპითელიუმის გასწვრივ. და ცალკეულ შემთხვევაში თვით ფოლიკულების სანათურში. ასეთი სურათის თანმხლები ცვლილებებია თირეოიდული ფოლიკულების ატროფია ღია ვარდისფრად შეღებილი ბირთვების ატიპიით, მცირე რაოდენობით მკვრივი კოლოდით მაღალი ანტი-TPO ანტისხეულების ფონზე სისხლის შრატში. ლიტერატურის მონაცემები (Li, Nishihara et al., 2009, Khosroshahi, Stone, 2011) მიუთითებს, რომ ასეთი ცვლილებები მკაფიოდ გამოხატული ფიბროზული ვარიანტის სახით, კლინიკურად ტიპური Hashimoto-ს თირეოიდიტისაგან განსხვავდებიან, იძლევიან დიდი ზომის მკვრივ ჩიყვისებრ ზრდას, არაიშვიათად მალიგნიზაციის ცრუ დიაგნოზით, თირეოგლობულინის ტიტრის მატების და მკვეთრი ჰიპოთირეოიდიზმით. იგივე შედეგებს იზიარებს ავტორთა ჯგუფი (Li, Zhou, Ozaki, Nishihara et al., 2012) რომელთა დაკვირვებითაც იმუნოგლობულინ IgG4 ასოცირებული თირეოიდიტი (და სწორედ ასეთი პისტოლოგიური სტრუქტურით) წარმოადგენს ინტერფოლიკულური ფიბროზით მიმდინარე ქრონიკულ პროცესს.

Hurthle-ს უჯრედოვან მეტაპლაზიას ხსნიან ხანგრძლივად მიმდინარე ჰიპოთირეოიდიზმით, შესაძლოა, გამა-ინტერფერონის ექსპრესიით, აპოპტოზის დაბალი ინდექსით, C-myc გენების მაღალი ექსპრესიით (Amani K., 2009, Sangal, 2014)

Hashimoto-ს თირეოიდიტისა და დიფუზური ტოქსიკური ჩიყვის დროს ფარისებრი ჯირკვლის დისფუნქციის განვითარებაში მნიშვნელოვანია სისხლძარღვოვან-სტრომულ ურთიერთობათა ცვლილებების და ზრდის ფაქტორთა მოლეკულური ექსპრესიის დინამიკა. ჩვენთვის ამ კვლევის პროცესში გამოიკვეთა რიგი თეორიული დებულება, რომელიც ჰიპერთირეოიდიზმს ახასიათებს. სახელობრ, თიროქსინისა და ტრიოდთირონინის ჭარბი გამომუშავების დროს აღინიშნება კოლაგენის დაშლა, რაც T4 და T3 შემადგენელ ქსოვილზე ზემოქმედებით უკავშირდება გლიკოზამინოგლიკანების სულფატირების გზით (Ramsden, 2000, Spencer, Hollowell et al, 2007). სწორედ ბაზალური მემბრანის გასქელება და ექსტრაცელულური მატრიქსის შესივება წარმოადგენს თირეოტოქსიკოზის ერთ-

ერთ წამყვან ნიშანს, ხოლო არაპროპორციულად დიდი ფოლიკულები, (LiVolsi, 2003, Demellawy et al, 2008; Latina et al, 2013,) მოსაზრებით, დატვირთული სენსიბილიზებული T ლიმფოციტებით ზემოქმედებენ მაკროფაგებზე სტრომის სხვა ციტოკინმაპროდუცირებელ უჯრედებზე ეფექტორული კილერული უჯრედების გამომუშავებით.

ინტერლეიკინები -1,2 ამცირებენ რა ლიმფოციტების პროლიფერაციულ აქტივობას (Bossowski et al, 2008) საბოლოოდ აყალიბებენ ეწ “მანკიერ წრეს”, რომელშიც ინტერლეიკინ - 1 იწვევს თირეოციტების მიერ ინტერლეიკინ-6 პროდუქციას, რაც აძლიერებს ლიმფოციტების პრიდუქციას. ამ კასკადში ჩართულია ფობრობლასტები კოლაგენმასინთეზებელი ფუნქციის გააქტივებით (Lebrero et al;2000, Kamisawa, Okamoto, 2008). მსგავს მექანიზმებს აქვთ სისტემური ხასიათი და უნივერსალურია სხვა აუტოიმუნური დაავადებისთვისაც ექსტრათირეოიდული ფობროზით – რიდელის ჩიყვი, ანთებითი გენგის აორტის ანევრიზმა, რეტროპერიტონეული ფობროზი (Komatsu et al.,2005, Hennessey., 2011) აღნიშნავენ, რომ ჰიპოთირეოზი არის Hashimoto-ს თირეოიდიტის და რიდელის ჩიყვის თვისობრიობა, არამედ დიდი სიხშირით ვლინდება პაციენტებში აუტოიმუნური პანკრეატიტით. შეიძლება ვიფიქროთ, რომ სენსიბილიზებული ლიმფოციტები (Amani.,2011; Salim, 2014) პირდაპირი ციტოტოქსიკური ეფექტის რეალიზაციის პროცესში იწვევენ ასევე თიროქსინმაპროდუცირებელი უჯრედების შემცირებას, რაც ჩვენს მასალაში ვლინდება TSH ექსპრესიის მკვეთრი შემცირებით. Hashimotos-ს თირეოიდიტის დროს,TTF-1 ინტენსიური რეაქციით დიფუზური ტოქსიკური ჩიყვის დროს და ასევე პაპილური კარცინომის ქსოვილში (Rurua, Gogiashvili et al; 2013, 2015). იმუნოჰისტოქიმიური რეაქციის შედეგები, სახელდობრ, სისხლძარღვთა სიმჭიდროვის მაჩვენებელი VEGF ექსპრესიის სურათით მიუთითებენ, რომ დიფუზური ტოქსიკური ჩიყვის დროს (ჰიპერთირეოზი) ეს პარამეტრი გაძლიერებულია. ასევე, ჩვენს მიერ ადრე არსებულ კვლევებში პაპილარული კარცინომის ქსოვილში (ცრუდადებითი რეაქცია)(Rurua N., et al., 2013). ამ ცვლილებებს საგსებით ეთანხმება დიფუზური ტოქსიკური ჩიყვის დროს მიღებული ფაქტები კაპილარული ქსელის ფუნქციის გაძლიერების, ქსელის სურათის, ცალკეულ სისხლძარღვთა სანათურის ზრდის შესახებ, ხოლო Hashimoto-ს თირეოიდიტის დროს თირეოიდული პარენქიმა ჰიპოვასკულარიზაციას განიცდის. ხდება აქტიურ ცირკულაციაში მონაწილე კაპილარული ქსელის რედუქცია ფობროზული ქსოვილის ჩანაცვლებით, ნეოანგიოგენეზის სტაბილურად დაბალი

ხარისხით. ამდენად, რეალურად გამოხატულია და სუბკლინიკური ჰიპოთირეოზი სინქრონიზებულია თირეოციტების ჰორმონმასინთეზებელი ფუნქციის დათრგუნვასთან. თირეოციტების TSH –რეცეპტორული აქტივობა რამდენჯერმე მცირდება დტჩ და ეუთირეოიდულ ჩიყვთან შედარებით (ცხრილები), რასაც ასევე ხელს უწყობს ლიმფოიდური ქსოვილის ჰიპერპლაზია. ლიმფოპლაზმოციტური ინფილტრაციის ინტენსივობა სტრომასა და პარენქიმაში გვაფიქრებინებს, რომ T ლიმფოციტების პირდაპირი თუ გაშუალებული ციტოტოქსიური ეფექტი თირეოციტების ბირთვის ცილებზე გამოწვეული უნდა იყოს ბირთვების ორგანიზატორის ტრანსკრიპციული აქტივობის შემცირებით, რაზეც ნ. რაიხლინის შრომები მიუთითებენ. (Раихлин Н.Т., Исоавт 2010). დადგენილია არგიროფილურ ცილათა ექსპრესიის შემცირება, სწორედ Ag-NOP-მაღალი ექსპრესია მაჩვენებელია იმისა, რომ უჯრედთა უმრავლესობა არის S და G2 ფაზაში. ამ ცილების ინჰიბიცია მიტოგენური სტიმულის არარსებობის პირობებში ამცირებს G1 ფაზაში შემავალი უჯრედების რიცხვს, რასაც ჰიპოთირეოზის დროს აქვს ადგილი. ამდენად, ჰიპოთირეოზი Hashimoto-ს თირეოიდიტის დროს შეიძლება იყოს როგორც თიროქსინმაპროდუცირებელი უჯრედების შემცირების, ასევე TSH-ს მიმართ მგრძობელობის დაქვეითების შედეგი. იგივე მასალაზე შესწავლილია TSH- ს ანგიოგენეზის მასტიმულირებელი ეფექტი (Tsagareli Z., Gogiashvili L., Nikobadze E., et al, 2011) რამაც აჩვენა თირეოციტების VEGF-ის აქტივობის დათრგუნვა ჰიპოთირეოზის დროს. ამდენად, მიკროცირკულაციური კადაპოტის საერთო სიგრძის და სიმჭიდროვის შემცირება განისაზღვრება, როგორც ამ ორ სასიგნალო ფაქტორზე მგრძობელობის დაქვეითების შედეგი. ცნობილია, რომ ანგიოგენეზის ენდოგენურ სტიმულატორებს შორის VEGF არის უკვე არსებული კაპილარებიდან ძლიერი სიგნალი კაპილარის ავტონომიური განვითარებისათვის ნეოანგიოგენეზის სტიმულატორი. ჩვენს მასალაზე ნაჩვენებია, რომ VEGF-ის პროდუქციის ძირითად წყაროს წარმოადგენენ სწორედ A ტიპის თირეოციტები.

ფიზიოლოგიურ პირობებში და ეუთირეოიდული ჩიყვის დროს ანგიოგენეზს ახასიათებს სტაბილური დონე, დამახასიათებელი მოცემული ტიპის ქსოვილისთვის. სისხლძარღვთა სიმჭიდროვის შეფასება პათოლოგიის დროს ხდება ანგიოგენეზის აქტივობის იმუნოჰისტოქიმიური გამოვლენით: VEGF, CD34, CD31 და VIII ფაქტორების მიმართ. აღნიშნული მარკერების ექსპრესია საშუალებას იძლევა განარჩიოთ ფსევდონეოპლაზიური ჰიპერტროფია და ნეოპლაზია. (Offersen et al., 2003, Batista A., et al, Nakamura et al., 2006) VEGF-ს გამოყენებით შეიძლება განისაზღვროს

სწორედ ის, ნეოვასკულარიზაციასთან ასოცირებული მიკროსისხლძარღვების სიმჭიდროვე, რომელსაც აღწერენ, როგორც “ანგიოგენეზური მიმიკრია” (Rydlova et al., 2008). კეთილთვისებიანი ჰიპერპლაზია პაპილური სტრუქტურის ძლიერი ვასკულარიზაციით ხასიათდება სისხლძარღვთა რაოდენობის მატებით (დტჩ, ფოლიკულური ადენომა). სისხლძარღვების მიერ დაკავებული ფართობის შესწავლის პროცესში გამოვლინდა შემდეგი სურათი: ანგიოგენეზი დიფუზური ტოქსიკური ჩიყვის დროს (ჰიპერტროფია+ჰიპერპლაზია) ხასიათდება მცირე დიამეტრის ახალი სისხლძარღვების ფორმირებით. ავთვისებიანი ზრდის დროს ქსოვილში აღინიშნება დიდი ყალიბის სისხლძარღვების de novo წარმოქმნა. როგორც ცხრილებიდან ჩანს, სისხლძარღვთა მიერ დაკავებული ფართობი VEGF-აქტივობის მიხედვით მხოლოდ დტჩ-ს ქსოვილში არის მომატებული. Hashimoto-ს თირეოიდიტში ეს მაჩვენებელი ქვეითდება, რაც შეიძლება აიხსნას შემდეგი თეორიული მოსაზრებით: ამჟამად, ანგიოგენეზის რეგულაციის კვლევაში აღინიშნება მნიშვნელოვანი პროგრესი: Willerbrand ფაქტორს (VIII), CD34, CD31, ასევე VEGF –როგორც პანენდოთელური ზრდის ფაქტორები გამოიყენება სისხლძარღვთა სიმჭიდროვის კვლევის მიზნით. მათ შორის, ჩვენს მიერ შესწავლილია CD34 და VEGF რომლებიც ნეოვასკულარიზაციის დეტექციას ახდენენ. CD34, რომლის წინამორბედს ჰომოპოეზური დეროვანი უჯრედის მარკერი CD133 ცილა წარმოადგენს, ასრულებს ანგიოგენური სიგნალის როლს შემდეგი სქემით: ენდოთელური უჯრედი → უჯრედი და უჯრედი → მატრიქსის ურთიერთ-ქმედება და სიგნალის ტრანსდუქცია → (Kendo, Schuf et al., 2007) ჩართულია სტრომის ანგიოგენეზის პროცესში და მისი ექსპრესია კორელაციაშია პარენქიმის ბიოლოგიურ „ქცევასთან“; VEGF და CD34 დეტექციის მიღებული კომპლექსური სურათი გვიჩვენებს ადამიანის მიკროსისხლძარღვთა ენდოთელიოციტების ინტენსიურ ანგიოგენეზში ჩართული უჯრედების აქტივობას რეგენერაციულ და ანთებით პროცესში. ენდოკრინულ ორგანოთა ანგიოგენეზი ნაკლებად შესწავლილია. პათოლოგიური პროცესის განვითარებაში ჩართულობის თვალსაზრისით არის მცირე რაოდენობა შრომებისა ჯარისებრი ჯირკვლის პაპილური და მედულური კარცინომის ანგიოგენეზის შესახებ. (Jebriel, Alaeddin et al., 2007; Rydlova et al., 2008; Ludvikova et al., 2005) ლიტერატურის მონაცემები და ჩვენი საკუთარი კვლევის მასალები გვიჩვენებენ, რომ არ არის თვალსაჩინო სხვაობა თირეოიდული პათოლოგიის ისეთ სახეებში, როგორცაა ფოლიკულური ადენომა და კარცინომა (PyryaH.3. ИСОАВТ, 2013) მაგრამ ფაქტები მიუთითებენ, რომ კეთილთვისებიან

პროცესებს შორის, მაგ: Hashimoto-ს თირეოიდიტსა და დიფუზურ ტოქსიკურ ჩიყვს შორის არის ვარიანტობა ენდოთელური ანტიგენის სპეციფიკურობასა და მგრძობელობას შორის სხვაობა. CD34+ აღნიშნავს მაღალი მგრძობელობა სისხლძარღვთა კეროვან გროვებში და ნაკლებად ფოკუსირდება წინამორბედი კაპილარული ქსელიდან ახალწარმოქმნილი სისხლძარღვების ენდოთელიუმში. მიკროსისხლძარღვთა სიმჭიდროვის დათვლის მეთოდის გამოყენებით (Ranefall, Wester et al., 1998; Erdem O., Erdem M., Erdem A. et al., 2007) ნაჩვენები გვაქვს ვრცელი ცვალებადობა ჩიყვის სხვადასხვა ვარიანტებს შორის. მათ შორის, ადენომატოზური ჯგუფის ჩიყვის ქსოვილში (Rurua N., Gogiashvili L., Tsagareli Z., 2014, 2015), რასაც ვხსნით ფოლიკულური კომპონენტისთვის დამახასიათებელი დეგენერაციული ცვლილებების ფართე სპექტრით. (მაკრო-მიკროფოლიკულური კვანძები) და სტრომასა და ფოლიკულურ კომპონენტს შორის თანაფარდობის ცვლადი პროპორციებით. როგორც ნაშრომის ლიტერატურული მიმოხილვის დროს აღვნიშნეთ, შეიძლება გაკეთდეს დასკვნა, რომ ანგიოგენეზი, რომელიც თან ახლავს კეთილთვისებიან ჰიპერტროფიულ ცვლილებებს, მათ შორის, დიფუზურ ტოქსიკურ ჩიყვს, რეალიზდება მცირე დიამეტრის მრავლრიცხვოვანი სისხლძარღვების ფორმირებით, მაშინ, როდესაც ავთვისებიან სიმსივნეებში გვაქვს ნაკლები რაოდენობის და დიდი დიამეტრის სისხლძარღვები. ფარისებრი ჯირკვლის დაზიანების დროს ცალკეული ჰისტოლოგიური ტიპების მიხედვით ერთიდაიგივე პარამეტრის (MVA) შეფასებისას მნიშვნელოვანი განსხვავება არ იყო ნაჩვენები. სისხლძარღვებით დაკავებული ფართობი ფარისებრი ჯირკვლის ცალკეულ კვანძოვან წარმონაქმნებში იყო ანალოგიური, მიუხედავად სხვაობისა ახალწარმოქმნილ მიკროსისხლძარღვთა რაოდენობაში. ამიტომ, გამოვეყოფთ ფარისებრ ჯირკვალში ანგიოგენეზის შეფასებისას ორი სახეობას: ჰიპო და ჰიპერვასკულარულს.

VEGF ექსპრესიის შესწავლისას ნაჩვენებია, რომ Hurthle ადენომატოზით და ადენომის თანხლებით მიმდინარე Hashimoto-ს თირეოიდიტის ქსოვილში უფრო მაღალია, ვიდრე HT კლასიკურ ვარიანტში. თუმცა VEGF აქტივობა რეცეპტორის სტატუსის მიხედვით აუტოიმუნური დაზიანების დროს იყო ყველაზე ნაკლები.

Phytaykorn L, Mc Henry CR., (2006) აღნიშნავენ ამასთან დაკავშირებით, რომ არსებობს მაღალი კორელაცია VEGF ექსპრესიასა და თირეოიდული პარენქიმის ტუმოროგენულ პოტენციალს შორის. ეს განსაკუთრებით აქტუალური მტკიცებაა სადღეისოდ, რადგან, მკვლევართა რამდენიმე დამოუკიდებელი ჯგუფის მოსა-

ზრებით Hashimoto-ს თირეოიდიტის პაპილურ ვარიანტში არსებობს გენეტიკური წინაპრები, რასაც კლინიკური სტატისტიკაც ადასტურებს. (Scarpino et al., 2000, Palucka, Banchelau, 2012, Yanofsky, Mitsui et al., 2013) ამასთან დაკავშირებით, კლინიკისტები აკვირდებოდნენ ხანგრძლივად გამოსატულ ადგილობრივ იმუნურ რეაქციას და კონკურენტულ ქრონიკულ ლიმფოიდურ თირეოიდიტს, რომელიც კეთილსაიმედო/არაკეთილსაიმედო პროგნოზულ მნიშვნელობას იძენდა პაციენტებში დიფერენცირებული თირეოიდული კარცინომით (DTC) (Melillo, Guarino, Avilla et al., 2010)

ცნობილია, რომ Hashimoto-ს თირეოიდიტი და დიფუზური ტოქსიკური ჩიყვი (Greaves დაავადება) წარმოადგენს აუტოიმუნური თირეოიდიტის ყველაზე ცნობილ და გავრცელებულ ფორმებს, ორივეს ახასიათებს ლიმფოიდური ინფილტრატები და აუტოაქტიურობა თირეოიდული აუტოანტიგენების მიმართ. ქრონიკული ლიმფოიდური თირეოიდიტი აუტოიმუნური დაავადებაა, რომელსაც ახასიათებს ფიბროზი, ლიმფოციტური ინფილტრაცია და პარენქიმული ატროფია. Hashimoto-ს თირეოიდიტი გამოირჩევა თირეოიდული პარენქიმის ინფილტრაციით იმუნური უჯრედებით. როგორც აღვნიშნეთ, თან სდევს ჰიპოთირეოიდიზმი, გამოწვეული პარენქიმის დესტრუქციითა და ფიბროზული ქსოვილით ჩანაცვლებით. Hashimoto-ს თირეოიდიტის დროს იმუნური სისტემა წარმოქმნის თირეოსპეციფიურ ანტისხეულებს თირეოიდსპეციფიკური ანტისხეულების მიმართ. ჩვენს მასალაზე ასეთი გამოკვლეული ანტისხეულები წარმოდგენილი იყო თირეოპეროქსიდაზული (TPO), რომლებიც მიეკუთვნებიან თირეოიდულ აუტოიმუნიზაციაში პირველად ანტიგენს (Burek, Rose., 2008; Flynn et al., 2004) ზუსტად არ არის ცნობილი T ჰელპერებთან ასოცირებული (CD4⁺) მეორე დონის ლეიკოციტალური ანტიგენის (MNC II კლასი: HLA-DR3, HLA-DR4 და HLA-DR5) გააქტივება რამდენად პირდაპირ კორელაციაშია დაზიანების აუტოიმუნურ ფონთან. არის შეხედულება, რომ ციტოტოქსიკური ლიმფოციტები (CD8⁺) ახდენენ ციტოკინების გაადვილებულ გამოთავისუფლებას, რაც აზიანებს თირეოიდულ ფოლიკულებს და ააქტივებს B-ლიმფოციტებს (Konturek, Barcynski, Wierchowski et al., 2013). საბოლოოდ, Hashimoto-ს თირეოიდიტი ხასიათდება თირეოიდული ფუნქციის მკვეთრი დაქვეითებით, ჩიყვით და T უჯრედული ინფილტრაციით. აავადებს რა უპირატესად ქალებს, ვიდრე მამაკაცებს, 7:1 გენდერული დონით, და გამოსატული გენეტიკური პრედისპოზიციით. ჩვენს მასალაზე გამოიკვეთა თირეოიდული ეპითელიუმის პროგნოზული დეგენერაცია, მათი ჩანაცვლება მონონუკლეარული უჯრედებით და Hurthle-ს

უჯრედებით, რომლებიც, ჰიპერპლაზიის ინტენსიურობის მიხედვით ავლენენ S-100 ცილისა და TTF-1 ფაქტორის მიმართ ზომიერ-მაღალ ექსპრესიას ადენოკარცინომაში, განსაკუთრებით, ბირთვების რეაქციას, რომელთა უმრავლესობა სწორედ NF- β ტრანსკრიპციული კონტროლის ქვეშ არის, რაც ჩვენს მასალაზე იმუნოჰისტოქიმიური რეაქციით გამოვლინდა. რედუცირებული თირეოციტების მიერ მუდმივად NF- β პროდუქცია ფოლიკულურ უჯრედებში, აყალიბებს გაურკვეველ კავშირს (დამაკავშირებელ ქსელს თირეოიდულ ეპითელიური უჯრედებისა, Hurthle-ს უჯრედებისა და ანთებით უჯრედებს შორის (PaciOco, Leonardi., 2010, Ward Sterian L.,2014). Hashimoto-ს თირეოიდიტს და დიფუზურ ტოქსიკურ ჩიყვს შორის უჯრედული პარალელურობისა და სხვაობის, ასევე მათი იმუნოჰისტოქიმიური რეცეპტორული სტატუსის კვლევამ ჩვენი შრომის ძირითადი ამოცანებიდან გამომდინარე, განაპირობა უჯრედების ფოკუსირება მაკროფაგებსა და ჰისტოციტებზე და დენდრიტულ უჯრედებზე. რომელთა რაოდენობის ზრდა, მათივე დამახასიათებელ Met protein-ის შესაბამისი აქტივობით აღინიშნა Hurthle-ს უჯრედოვან პოპულაციაში ჰიპერპლაზიური კლასტერების და ადენომის სახით. დენდრიტული უჯრედები (DCS) როგორც იმუნური უჯრედების მცირერიცხოვანი ქვეტიპი, ვითარდებიან ძვლის ტვინიდან და გვხვდება ადამიანის ორგანიზმის ყველა ქსოვილში. (Steinman, Banchereau, 2007). DCS არის პროფესიული ანტიგენ-მაპრეზენტაციებელი უჯრედები, რომელთა აქტივობა ეყრდნობა ანტიგენის პრეზენტაციას MHC II კლასის რეცეპტორებზე და იწვევს განსაკუთრებულად ფექტურ სტიმულაციას იმუნოგენეზის საკვანძო უჯრედებში. (Yanofsky, Mitsui et al., 2013). ჩვენი კვლევის ამოვანებიდან გამომდინარე, მნიშვნელოვანია, რომ დენდრიტული უჯრედების გამოვლენა შევქელით S-100 ცილის ექსპრესიის საშუალებით, რაც არა მარტო გამოავლენს ამ უჯრედული პოპულაციის აქტივობას, მათთვის ჩვეული CD68⁺ დადებით რეაქციასთან ერთად, არამედ საშუალებას გვაძლევს შევაფასოთ ინფილტრატებში იმუნოლოგიური ფენომენის აქტივობის კომპლექსები, ხოლო ცალკეული მკვლევარის აზრით, (Hilly, Koren et al., 2013), გამოვავლინოთ კორელაცია S-100 პოზიტიურ დენდრიტულ უჯრედებსა და თირეოიდული პაპილური კარცინომის აღმოცენების რისკს შორის.

გამომდინარე ამ სპეციფიური ინტერესიდან, რასაც Hurthle-ს უჯრედების კვლევის მიმართ ვიჩენდით, აუტოიმუნური და ნოდულური პროცესების აღწერის დროს, (Rurua N et al., 2013) აღვნიშნეთ, რომ Hashimoto-ს თირეოიდიტის, ასევე,

ჰიპერფუნქციის დროს, გრეივისის დაავადების შემთხვევაში, ადგილი აქვს Hurthle-ს უჯრედებში S-100 ცილის ექსპრესიის გაძლიერებას. რასაც სპეციალურ კვლევებში მეტპროტეინისა და უროკინაზას ტიპის პლაზმინოგენის რეცეპტორების გააქტივებას უკავშირებენ, ხოლო ეს ორი ფაქტორი კი Hashimoto-ს თირეოიდიტის დროს წარმოადგენს თირეოიდული უჯრედების ალტერაციის და DCS უჯრედების ინფილტრაციის ადრეულ მარკერს (Hilly, Koren et al, 2013; Pusztaszeri, Sadow, Faquin, 2013).

ამრიგად, კომპლექსური კვლევის შედეგები გვიჩვენებს, ორი მორფოლოგიური ვარიანტის Hashimoto-ს თირეოიდიტის: 1. ლიმფოპლაზმოციტური 2. ფიბროზული. ცალკეული ვარიანტი შეიცავს ქვესახეებს ინტენსივობის და გავრცელების მიხედვით. დადგენილია ჰისტოლოგიური ვარიანტების მჭიდრო კავშირი ანტი-TPO ანტისხეულების ტიტრთან. ადგენილია Hurthle-ს უჯრედების სტაბილური ჩართვა Hashimoto-ს თირეოიდიტის ჰისტოპათოლოგიურ სურათში. დენომატოზის და ადენომის ასოციაციის სახით, რაც ჰიპოთირეოიდიზმის ერთ-ერთ სტრუქტურულ ბაზისს ქმნის.

Hurthle-ს უჯრედების დეტექციის 2 იმუნოჰისტოქიმიური ფაქტორი – S-100 ცილა და TTF-1 ინტენსიურად ჩაირთვება დასახელებული უჯრედების ბირთვებში, ინფილტრირებულ კერებში და ადენომის კაფსულურ სტრუქტურებში. რაც უფლებას გვაძლევს მოვახდინოთ ამ ცვლილებათა ინკორპორაცია პათოლოგ-ანატომიურ კომპონენტში, როგორც აუტოიმუნური თირეოიდიტის ერთ-ერთი ჰისტოპათოლოგიური ფენომენი.

დასკვნები:

1. აუტოიმუნური Hashimoto-ს თირეოიდიტის მორფოლოგიურ სურათი ჰეტეროგენულია, თირეოციტებისა და ექსტრაფოლიკულური დომენის 2 პრინციპულად განსხვავებული ვარიანტით არის წარმოდგენილი:

ა) Hashimoto-ს თირეოიდიტის ლიმფოიდური ვარიანტი – თირეოიდული ფოლიკულების რედუქცია, ლიმფოეპითელური დაზიანების სურათი, ლიმფოიდური ფოლიკულების გერმინაციული ცენტრების ნეკროზი, ფიბროზული ქსოვილის ინტერფოლიკულურ-ინტერლობულური ინვაზია, მაღალი TSH და ანტი-ATPO-ანტისხეულების დაბალი-ზომიერი ტიტრი, დაბალი T_3 კონცენტრაცია - სისხლის შრატში, ხანგრძლივი ანამნეზი დიაგნოსტიკიდან ოპერაციამდე.

ბ) Hashimoto-ს თირეოიდიტის ფიბროზული ვარიანტი – ინტერფოლიკულური და ნაწიბუროვანი ტიპის ფიბროპლაზიური დაზიანება, პარენქიმის დიფუზური ლიმფოპლაზმოციტური ინფილტრაცია, ანტი-TPO-ანტისხეულების მაღალი ტიტრი, ხანმოკლე ანამნეზი დიაგნოსტიკიდან ოპერაციამდე.

2. დიფუზური ტოქსიკური ჩიყვის დროს პარენქიმის ჰიპერტროფიულ-ჰიპერპლაზიური ტრანსფორმაცია პროპორციულია სისხლის შრატში TSH, T_4 და T_3 კონცენტრაციის, გამოირჩევა პერმანენტულად გამოხატული მეორადი ცვლილებების სპექტრით და დიფუზური ლიმფოიდურუჯრედოვანი ინფილტრაციით. ახასიათებს პარენქიმის მოცულობის შემცირება, გარდამავალი ჰიპოთირეოზი, შესაძლოა აუტოიმუნური თირეოიდიტი.

3. Hashimoto-ს თირეოიდიტის დროს თირეოციტების რეცეპტორული სტატუსის შესუსტება აღინიშნება ზრდის ფაქტორების VEGF და CD34 მიმართ, რაც ანგიოგენეზისა და პარენქიმის ფუნქციის დაქვეითებასა და ჰიპოთირეოიდიზმის დამახასიათებელ სურათს ქმნის: თირეომასტიმულაციებელი ჰორმონის (TSH) სუსტი ექსპრესია მიუთითებს არამარტო ჰორმონმასტიმულაციებელი ფუნქციის დათრგუნვაზე არამედ სისხლძარღვთა ენდოთელური ზრდის ფაქტორის (VEGF) და CD34 სიგნალის სინქრონულად სინთეზისა და აქტივობის დაქვეითებაზე მოფუნქციე პარენქიმის ავასკულურ სტრუქტურაზე.

გამონაკლისს წარმოადგენს ჰემოპოეზურ უჯრედთა ინფილტრირებული კერები - CD34 და VEGF - დადებითი.

4. Hashimoto-ს თირეოიდიტის დამახასიათებელ სტრუქტურულ და იმუნოჰისტოქიმიურ ნიშანს წარმოადგენს Hurthle-ის უჯრედების პოპულაციის ზრდა

პარაფოლიკულურ დომენში ცილა S 100-ს და თირეოტრანსკრიპციული ფაქტორის TTF-1-ს მაღალი ბირთვული ექსპრესიით, განსაკუთრებით ადენომატოზურ და ინფილტრაციულ კერებში, განსაზღვრავს თირეოიდული პარენქიმის დისპლაზიას და არქიტექტონიკის დეზორგანიზაციას.

S 100 ცილისა და TTF-1 ჩართვის ინტენსივობა ანტი-TPO-ანტისხეულების ტიტრთან პირდაპირ კავშირშია.

5. დიფუზური ტოქსიკური ჩიყვის პარენქიმაში ზრდის ფაქტორების, VEGF და CD34 ექსპრესია მაქსიმალურია. ვლინდება ფოლიკულური უჯრედების ბირთვებში, კოლოიდსა და ბაზალურ მემბრანებში, ადგილი აქვს ნეოანგიოგენეზის აქტიურ პროცესებს de novo მიკროსისხლძარღვების წარმოქმნის ხარჯზე.

ცილა-S 100-ს ექსპრესიის ხასიათი, განაწილება და ინტენსივობა ჰიპერთირეოიდიზმის დროს ფონურია და სპეციფიკური სტრუქტურებისა და სამიზნე უჯრედების (Hurthle-ის პოპულაცია) დაბალ მეტაბოლურ აქტივობაზე მიუთითებს.

6. Hashimoto-ს თირეოიდიტის დროს ფარისებრი ჯირკვლის ყველა სტრუქტურული ელემენტის მოცულობა, ფართობი ერთმნიშვნელოვნად იცვლება რეგრესის ტენდენციით ექსტრაფოლიკულური დომენის სტრუქტურათა მოცულობისა და რეცეპტორული აქტივობის ზრდის სასარგებლოდ, რაც ჰიპოთირეოზის ერთ-ერთ ნიშანთვისებად შეიძლება დასახელდეს.

7. სისხლძარღვთა სიმჭიდროვის მაჩვენებლის მიხედვით შეიძლება გამოვეყოთ ცვლილებათა 3 კატეგორია:

- 1) მაღალი MVD- დიფუზური ტოქსიკური ჩიყვი
- 2) MVD ზოგადი დაბალი დონე – ეუთირეოიდულ ჩიყვი
- 3) შუალედური ვარიანტი - Hashimoto-ს თირეოიდიტი.

8. ზრდის პერივასკულური ზონების შეფასება და მიკროსისხლძარღვთა სიმჭიდროვე VEGF იმუნოექსპრესიის მიხედვით იძლევა 2 აუტოიმუნური პათოლოგიის – დიფუზური ტოქსიკური ჩიყვის და Hashimoto-ს თირეოიდიტის ანგიოგენეზის სადიფერენციაციო კრიტერიუმებს.

ლიტერატურის საძიებელი

1. Aghini-Lombardi F, Berti P Antonangeli L. Incidental thyroid carcinoma in a large series of consecutive patients operated on for benign thyroid disease. *ANZ J Surg.* 2006 Mar;76(3):123-6.
2. Akslen LA, LiVolsi VA (2000) Increased angiogenesis in papillary thyroid carcinoma but lack of prognostic importance. *Hum Pathol* 31:439-42.
3. Akslen LA. LiVolsi VA (2000) Prognostic significance of histologic grading compared with subclassification of papillary thyroid carcinoma. *Cancer* 88:1902-1908
4. Alexander E.K., Hurwitz S., Heering J.P. et al. Natural history of benign solid and cystic thyroid nodules// *Ann. Intern. Med.*, 2003 – 138 №4 – P. 315-318.
5. Allen EM, Appel MC, Braverman LE: The effect of iodide ingestion on the development of spontaneously lympholytic thyroiditis in the diabetesprone BB/W rat. *Endocrinology* 1986,118:1977-81
6. Amani H K. Histopathologic and immunohistochemical features of Hashimoto thyroiditis. *Indian J Pathol Microbiol* [serial online] 2011
7. Anan K, Moriasaki T, Katano M et al. Vascular endothelial growth factor and platelet derived growth factor are potential angiogenic metastatic factors in human breast cancer. *Surgery*, 1996, 119,33-39.
8. Anil C, Goksel S, Gursoy A (2010) Hashimoto thyroiditis is not associated with increased risk of tumor, single-center prospective study. *Thyroid* 20:601-606
9. Arscott PL, Baker JR: Apoptosis and Thyroiditis, *ClinImmunolImmunopathol* 1998, 87:207-217
10. Blakemore AI, Watson PF, Weetman AP, Duff GW: Association of Graves' disease with an allele of the interleukin-1 receptor antagonist gene. *J ClinEndocrinolMetab* 1995, 80:111-115
11. Bossowski A, Czarnocka B, bardadin K, et al., Expression of Bcs-2 family proteins in thyrocytes from young patients with immune and nonimmune thyroid diseases. *Horm Res.* 2008;70(3)155-164
12. Bossowski A, Czarnoska B, Stasiak-Barmuta A, BardadinK,et al., Analysis of Fas, FasL and Caspase-8 in Thyroid gland in young patients with immune and non-immune thyroid diseases. *Endokrynol Pol.* 2007 Jul-aug;58(4):303-13
13. Brekken RA, Thorpe PE. Vascular endothelial growth factor and vascular targeting of solid tumors. *Anticancer Res.* 2001.21.4221-4229.
14. Burek C.L, and Rose N.R. Autoimmune thyroiditis and ROS, *Autoimmunity Reviews*, vol 7, no 7 pp530-537
15. Caturegli P. Hejazi M, Suzuki K, Doham O. et al. Hypothyroidism in transgenic mice expressing IFN- γ in thyroid. *Proc. Natl. Acad. USA* 2000,97,1719-1724.

16. Chazenbalk G, Bartoletto C, Heneidi S, Jumatobay M et al. Novel pathway of adipogenesis through cross-talk between adipose tissue macrophages, adipose cells and adipocytes: evidence of cell plasticity. *PLoS One*. 2011 Mar 31;6(3):e17834
17. Chiovato L, Bassi P, Santini F Antibodies producing complement-mediated thyroid cytotoxicity in patients with atrophic or goitrous autoimmune thyroiditis. *J Clin Endocrinol Metab*. 1993 Dec;77(6):1700-5.
18. Chistiakov D.A. New advances in the immunogenetics of Hashimoto's thyroiditis; *Scientific Communications*, 2006
19. Chistiakov DA. Immunogenetics of Hashimoto's Thyroiditis. *Journal of Autoimmune Diseases*. 2005, 2:1
20. Collini P, Sampietro G, Rosai J, et al. Minimally invasive (encapsulated) follicular carcinoma of the thyroid gland is the low-risk counterpart of widely invasive follicular carcinoma but not insular carcinoma. *Virchows Arch*. 2003; 442:71-76.
21. Dahlgren M, Khosroshahi A, Petur Nielsen G et al. Riedel's Thyroiditis and Multifocal Fibrosclerosis are part of the IgG4-related systemic disease spectrum *Arthritis Care & Research*. Volume 62, Issue 9, pages 1312–1318, September 2010
22. De la Torre NG, Buley I, Wass JA, Turner HE. Angiogenesis and lymphangiogenesis in thyroid proliferative lesions: relationship to type and tumor behavior. *Endoc. Relat. Cancer*, 2006,13,931-944.
23. Demellawy D. El., Nasr A., Alowami S. – Application of CD56, p63 and CK19 immunohistochemistry in the diagnosis of papillary carcinoma of the thyroid – *Diagn. Pathol.*, 2008, 3, 5-11.
24. Devendra D, Eisenbarth GS:17 Immunological endocrine disorders. *J Allergy Clin Immunol* 2003, 111: 624-636
25. Donkol RH, Nada M, and Boughattas S. Role of color Doppler in differentiation of Graves' disease and thyroiditis in thyrotoxicosis *World J Radiol*. 2013 Apr 28; 5(4): 178–183.
26. Eguchi K: Apoptosis in autoimmune diseases. *Intern Med* 2001, 40:275-284
27. El Demellawy D, Nasr AL, Babay S, Alowami S, Diagnostic utility of CD56 immunohistochemistry in papillary carcinoma of the thyroid, *Pathol Res Pract*, 2009, 205(5):303–309
28. Erdem O., Erdem M., Memis L., Akyol G., Expression of Vascular Endothelial Growth Factor and assessment of microvascular density with CD34 and endoglin in proliferative endometrium, endometrial hyperplasia and endometrial carcinoma, *Int.J. Gynecol.Cancer*, 2007, 17:1325-32

29. Eslinger M, Krohn K, Kratzsch J, Voigt C, Pashke R. Growth Factor Expression in Cold and Hot Thyroid Nodules. *Thyroid*. February 2001;125-135
30. Eszlinger M., Krohn K., Kratzsch Y., Voigt C., Paschke R. Growth factor expression in cold and hot thyroid nodules – *Thyroid*, 2001, 11(2), p. 125-135.
31. Ferrara N, Gerber HP, LeCouter J. The biology of VEGF and its receptors. *Nat Med*. 2003 Jun; 9(6):669-76.
32. G.Mehdi, F.A.Siddiqui, H.A. Ansari & S Amjad Ali Rizvi: Hurthle cell adenoma as an incidental finding in Hashimoto's thyroiditis – case report and short review of literature. *The Internet Journal of Pathology*.2009 Volume 8 Number 1
33. Gilliland FD, Hunt WC, Morris DM, Key CR(1997) Prognostic factors for thyroid carcinoma. *Cancer* 79:564-573
34. Gogiashvili L, Giorgadze E, Nikobadze E et al. Spectrum of thyroid gland injury during goiter (morphofunctional parallels) in various regions of Georgia. *GMN*.2007.146(5)77-81.
35. Gogiashvili L, Tsagareli Z, Nikobadze E, Kvachadze T, Melikadze E. Macrophages ultrastructure and function in white adipose tissue and peripheral blood stream in obese humans. *Allergology and Immunology (rus)* 2010,11.(2) pp 119-121
36. Goldstein NS, Czako P, Neill JS. Metastatic minimally invasive (encapsulated) follicular and Hurthel cell thyroid carcinoma: a study of 34 patients. *Mod Pathol* 2000;13(2):123-130
37. Gora-Tybor J, Blonski JZ & Robak T. Circulating vascular endothelial growth factor (VEGF) and its soluble receptors in patients with chronic lymphocytic leukemia. *European Cytokine Network* 2005(16) : 41-46
38. Hamano H, Kawa S, Ochi Y, et. Al. – Hydronephrosis associated with retroperitoneal fibrosis and sclerosing pancreatitis. *Lancet* 2002;359:1403-1404. /Article./ /PubMed/ISI/CAS/.
39. Hashimoto H. Zur Kenntnis der lymphomatösen Veränderung der Schilddrüse (Struma lymphomatosa). *Arch Klin Chir* 1912;97:219-248
40. Hennessey JV. Clinical review: Riedel's thyroiditis: a clinical review. *J Clin Endocrinol Metab* 2011;96:3031-3041.
41. Hilly O, Koren R, Raz R, et al. The role of S100-positive dendritic cells in prognosis of papillary thyroid carcinoma. *American Journal of Clinical Pathology*, vol 139, no.1 pp 87-92. 2013
42. Hoffman S., Hofbauer L.C., Scharrenbach V., Wunderlich A. et al. Thyrotropin (TSH)-induced production of vascular endothelial growth factor in thyroid cancer cells in vitro: Evaluation of TSH signal transduction and of angiogenesis – stimulating growth factors. *J. Clin. Endocrinol.*, 2000, 166, p. 475-480.

43. Huang SM, Lee JC, Wu TJ, Chow NH(2001) Clinical relevance of vascular endothelial growth factor for thyroid neoplasms. *World J Surg* 25:302-306
44. Huber A, Menconi F, Corathers S et al. Joint genetic susceptibility to type 1 diabetes and autoimmune thyroiditis: from epidemiology to mechanisms. *Endocr Rev.* Oct 2008;29(6):697-725.[Medline]
45. I Y. Nishihara E, Hirokawa M, et al. – Distinct clinical, serological, and sonographic characteristics of Hashimoto's thyroiditis based with and without IgG4-positive plasma cells. *J Clin Endocrinol Metab* 2010;95: 1309-1317./Article/PubMed
46. Imaizumi M, Pritsker A, Kita M, Ahmad L, Unger P, Davies T: Pregnancy and murine thyroiditis: thyrolobulin immunization leads to fetal loss in specific allogeneic pregnancies. *Endocrinology* 2001. 142:823-829
47. Ito Y, Yoshida H, Tomoda C., Uruno, A et al, S100 A4 expression is an early event of papillary carcinoma of the thyroid, *Oncology*, 67 (2004), p397
48. Itoh A, Iwase K, Jimbo S, Yamamoto H. et al. Expression of vascular endothelial growth factor and presence of angiovascular cells in tissues from different thyroid disorders. *World J.Surg.* 2010, Feb.34(2)242-8.
49. Iwama S, De Remigis A, Bishop J, kimura HJ, Caturegli P. Hürtle cells predict hypothyroidism in interferon- γ transgenic mice of different genetic background. *Endocrinology.*2012 Aug.153(8)4058-4066
50. Jaume JC, Guo J, Wang J, Rapoport B, McLachlan SM: Cellular Thyroid peroxidase (TPO), unlike purified TPO and adjuvant, induces antibodies in mice that resemble autoantibodies in human autoimmune thyroid disease. *J ClinEndocrinolMetab* 1999, 84:1951-1957
51. Jebreel A, England J, Bedford K, Murphy J et al. Vascular endothelial growth factor (VEGF), VEGF receptors expression and microvascular density in benign and malignant thyroid diseases. *INT.J. Exp.Path.*, 2007.Aug.88(4)271-77
52. Kahaly GJ. Cardiovascular and atherogenic Aspects of Subclinical Hypothyroidism. *Thyroid.* August 2000:665-679
53. Kajdaniuk D, Marek B, Foltin W, Kos-Kudla B. Vascular endothelial growth factor (VEGF) –part 2 : in endocrinology and oncology. *Polish Journal of Endocrinology*, Vol62 N5/2011
54. Kamisawa T, Funata N, Hayashi Y, et.al. – A new clinicopathological entity of IgG4-related autoimmune disease. *J Gastroenterol.*2003; 38:982-984. /Article./ /PubMed/ISI/CAS/
55. Kamisawa T, Funata N, Hayashi Y, et al. A new clinicopathological entity of IgG4 related autoimmune disease. *J Gastroenterol* 2003;38:982-984

56. Kamisawa T, Okamoto A. IgG4-related sclerosing disease. *World J Gastroenterol* 2008;14:3948-3955.
57. Karaca Z, Tanriverdi F, Unluhizarci K, Gokalmetoglu S et al. VEGFR1 expression is related to lymph node metastasis and serum VEGF may be a marker of progression in the follow-up of patients with differentiated thyroid carcinoma. *Eur J Endocrinol* February 1, 2011, 164, 277-284
58. Kasashima S, Zen Y, Kawashima A, et al. Inflammatory abdominal aortic aneurysm: close relationship to IgG4-related periaortitis. *Am J Surg Pathol* 2008;32:197-204.
59. Khosroshahi A, Stone JH. Treatment approaches to IgG4-related systemic disease. *Curr Opin Rheumatol*. 2011 Jan;23(1):67-71.
60. Kitagawa S, Zen Y, Harada K, et al. – Abundant IgG4-positive plasma cell infiltration characterizes chronic sclerosing sialadenitis (Kuttner's tumor). *Am J Surg Pathol* 2005;29:783-791. /Article/ /PubMed/ISI/
61. Klein M, Vignaud JM, Hennequin V et al. Increased expression of the vascular endothelial growth factor is a pejorative prognosis marker in papillary thyroid carcinoma. *J Clin Endocrinol Metab.*, 2001.86.656-658
62. Klubo-Gwiedzinska J., R. Junik, E. Kopczyńska, O. Juraniec and H. Kardymovich. The comparison of serum vascular endothelial growth factor levels between patients with metastatic and non-metastatic thyroid cancer, and patients with nontoxic multinodular goiter. *Eur. J. Endocrinol*, October 1, 2007, 157(4). p. 521-527.
63.

1	
---	--

 Komatsu K, Hamano H, Ochi Y, Takayama M, Muraki T, Yoshizawa K, Sakurai A, Ota M, Kawa S. High prevalence of hypothyroidism in patients with autoimmune pancreatitis. *Dig Dis Sci*. 2005 Jun;50(6):1052-7.
64. Konturek A, Barczynski M, Wierzbowski W, Stopa M, Nowak W. Coexistence of papillary thyroid cancer with Hashimoto thyroiditis "Langenbeck Archives of Surgery", vol 398, no 3, pp. 389-94. 3013
65. Konturek A., Barczynski M et al Coexistence of papillary thyroid cancer with Hashimoto thyroiditis "Langenbeck's Archives of Surgery, vol. 398, no 3, pp. 389-394, 2013
66. Krohn K, Pashke R; Causes of hot thyroid nodules. *Hot Thyroidology-Journal* owned by the European Thyroid Association. 2009
67. Kumar Dhar D, Kubota H, Kotoh R, Tabara H, Watanabe R et al (1998) Tumor vascularity predicts recurrence in differentiated thyroid carcinoma. *Am J Surg* 176:442-447
68. Ladenson PW, Singer PA American Thyroid Association guidelines for detection of thyroid dysfunction. *Arch Intern Med*. 2000 Jun 12;160(11):1573-5.

69. Lam-Tse WK, Lernmark A, Drexhage HA: Animal models of endocrine/organ-specific autoimmune diseases: do they really help us to understand human autoimmunity? Springer Semin Immunopathol 2002,24:297-321
70. Latina A, Gullo D, Trimarchi F., Benvenga S. Hashimoto's Thyroiditis: Similar and dissimilar characteristics neighboring areas. Possible implications for the epidemiology thyroid cancer. PLOS Doi: 10.1371
71.

1

 Latrofa F, Fiore E, Rago T, Antonangeli L, Montanelli L et al. Iodine contributes to thyroid autoimmunity in humans by unmasking a cryptic epitope on thyroglobulin. J Clin Endocrinol Metab. 2013 Nov;98(11):E1768-74.
72. Lazaris AC, Tseleni-Balafouta S, Papatomas T, Brousalis T et al., Immunohistochemical investigation of angiogenic factors in patathyroid proliferative lesions. European Journal of Endocrinology (2006) 154, 827-833
73. Lewy-Trenda I, Wierchniewska-Lawska A (2002) Expression of vascular endothelial growth factor (VEGF) in human thyroid tumors. Pol J Pathol 53:129-132
74. Li Y, Nishihara E, Hirikawa M, et al. Distinct clinical, serological, and sonographic characteristics of Hashimoto's thyroiditis based with and without IgG4-positive plasma cells. J ClinEndocrinolMetab 2010;95:1309-1317.
75. Li Y, Zhou G, Ozaki T, Nishihara E, Matsuzuka F, et al. Distinct histopathological features of Hashimoto's thyroiditis with respect to IgG4-related disease. Modern Pathology (2012), 25 1086-1097.
76. Limachi F, Basso S: Apoptosis: life through planned cellular death regulating mechanisms, control systems, and relations with thyroid disease. Thyroid 2002, 12:27-34
77. LiVolsi VA. Surgical Pathology of the thyroid .In:Benington JL. Editor Major problems in Pathology. Vol.22 Philadelphia: W.B. Saunders; 1990:pp0357-363
78. Lloyd RV, Douglas BR. King DW(ed) Atlas of nontumor pathology. Endocrine diseases, Tumor-like conditions of the thyroid gland. Amer. Reg. of Pathology and Armed forces Inst of Pathology, 2002
79. Lowin B, Hahne M, Mattmann C, Tschopp J: Cytolytic T-cell cytotoxicity is mediated through perforin and Fas lytic pathways. Nature 1994, 370:650-652
80. Maitra A, Abbas AK. The endocrine system. In: Kumar V, Abbas AK, Fausto N, Editors. Robbins and Cotran-Pathologic Basis of Disease. 7th Edition. New Delhi: 2004: pp 1169-1170
81. Malkomes P, Oppermann E, Bechstein WO, Holzer K. Vascular endothelial growth factor-marker for proliferation in thyroid diseases? ExpClinEndocrinolDiabetis. 2013 Jan;121(1):6-13

82. Marenholz, C.W. Heizmann, G et al. S100 proteins in mouse and man: from evolution to function and pathology (including an update of the nomenclature) *Biochem. Biophys. Res. Commun*,m 322 (2004) p.1111
83. Maximo V, Botelho T, Capela J, Soares P et al. Somatic and germline mutations in GRIM-19, a dual function gene involved in mitochondrial metabolism and cell death in linked to mitochondrion rich (Hurthle cell) tumour of the thyroid. *Br J Cancer* 2005; 92: 1892-1898.
84. Mazeto G.M., Padovani C.R., Montenegro M.R., Aragon F.F., Schmitt F.C. – Thyroid cell proliferation in Grave’s disease. Use of MIB-1 monoclonal antibody. // *Act. Cytol.*, 2004, 48, p.57-63
85. Mc Henry CR, Phitiakorn R. Follicular and Hürtle cell carcinoma: predicting outcome and directing therapy surgery. 1998.124
86. McHenry CR, Phitaiakorn R, Follicular adenoma and carcinoma of the thyroid gland. *Oncologist* 2011 16(5):585-593
87. Melillo R M, Guarino V, Avilla E, Galdiero M R, Liotti F, et al. 2010. "Mast cells have aprotumorigenic role in human thyroid cancer." *Oncogene* 29 (47)
88. Mete O, Asa SL. Oncocytes, oxyphils, Hürtle and Askanazy cells: morphological and molecular factors of oncocystic thyroid nodules. *Endocr.Pathol.*2010,21,16-24.
89. Miyagi E, Katoh R, Li X, Lu S et al. Thyroid stimulating hormone downregulates vascular endothelial growth factor expression in FRTL-5 cells. *Thyroid*, Volume 11 Issue 6:p539. July9,2004
90. Mornex R., Orgiazzi J.J. – Hypoerthyroidism // In: *The Thyroid Gland* (ed. By M. De Visscher), Raven Press, New York, 1980, p.279-362
91. Nagura S, Katoh R, Miyagi E, Shibuyam M, Kawaoi A. Expression of vascular endothelial growth factor(VEGF) and VGEF receptor-1(fit-1) in Graves disease possibly correlated with increased vascular density. *Hum.Pathol.*2001,32,10-17
92. Nakamura K, Taguchi E, Miura T, Yamamoto A et al. KRN951, a highly potent inhibitor of vascular endothelial growth factor receptor tyrosine kinases, has antitumor activities and affects functional vascular properties.*Cancer Res.* 2006 Sep 15;66(18):9134-42.
93. Offersen BV, Borre M, Overgaard J. Quantification of angiogenesis as a prognostic marker in human carcinomas: a critical evaluation of histopathological methods for estimation of vascular density *European Journal of Cancer* 06/2003; 39(7):881-90.
94. PaciOco E, Leonardi A. Role of NF-kB in thyroid cancer “*Molecular and cellular Endocrinology*, col 321, no, 1, pp 29-35, 2010

95. Paknys G, Kondrotas AJ, Kevelaitis E. Risk factors and pathogenesis of Hashimoto thyroiditis. *Medicina (Kaunas)* 2009; 45(7):574-83
96. Palucka K, Banchereau J. Cancer immunotherapy via dendritic cells. *Nat Rev Cancer*. 2012 Mar 22;12(4):265-77.
97. Papi G, LiVolsi VA. Current concepts on Riedel thyroiditis. *Am J ClinPathol* 2004;121(Suppl):S50-S63.
98. Pearce EN, Farewell AP, Braverman LE. Thyroiditis. *N Engl J Med* 2003;348:2646-2655
99. Phitaiakorn R, McHenry CR. Follicular and Hurthle cell carcinoma of the thyroid gland, *SurgOncolClin N Am*.2006;15:603-623.ix-x.
100. Pisarev MA, DeGroot LJ and Wilber JF . Cyclic-AMP production of goiter. *Endocrinology* 87:339-342,1970
101. Pusztaszeri MP, Sadow PM, Faquin WC. CD117: a novel ancillary marker for papillary thyroid carcinoma in fine-needle aspiration biopsies. *Cancer Cytopathol*. 2014 Aug;122(8):596-603
102. Ramsden JD. Angiogenesis in the thyroid gland. *J. Endocrinol.*, 2000, 166, p. 475-480.
103. Ranefall, P. Towards Automatic Quantification of Immunohistochemistry Using Colour Image Analysis Uppsala University, Disciplinary Domain of Science and Technology, Mathematics and Computer Science, Centre for Image Analysis.1998
104. Rapoport B, McLachlan SM: Thyroid autoimmunity. *J Clin Invest* 2001, 108:1253-1259
105. Roberts CG, Ladenson PW. Hypothyroidism. *Lancet*. 2004 Mar 6;363(9411):793-803.
106. Rurua N, Gogiashvili L, Tsagareli Z Immunohistochemical Investigation of Angiogenesis Activity in Thyroid Gland under Hashimoto's Thyroiditis versus Diffuse Toxic Goiter . *Journal of Basic & Clinical Medicine* 2015, 4(1):32-36
107. Rurua N.Z et al. Structural and immunohistochemical profile of angiogenesis in the thyroid gland at different thyroid diseases. *GEORGIAN MEDICAL NEWS*, 2013, 12. pp 97-104
108. Ruwhof C, Draxhage HA: Iodine and thyroid autoimmune disease in animal models. *Thyroid* 2001, 11:427-436
109. Rydlova M, Ludvikova M., Stankova I. Potential diagnostic markers in nodular lesions of the thyroid gland: An immunohistochemical study. *Biomed Pap. MEd fac Univ. Palacky Olom. Czech Resp.*, 2008, 152(1) 53-60
110. Rzeszutko M, Rzeszutko W, Dziegiel P. The morphological analysis of vasculature in thyroid tumours: immunoexpression of CD34 antigen. *FOLIA HISTOCHEMICA ET CYTOBIOLOGICA*. Vol. 42, No.4, 2004 pp.235-240
111. Saleh HA, Jin B, Barnwell J, Alzohaili O. Utility of immunohistochemical markers in differentiating benign from malignant follicular-derived thyroid nodules. *DiagnPathol* 2010;5:9

112. Sanders LE, Silverman M. Follicular and hurthle cell carcinoma: predicting outcome and directing therapy. *Surgery*. 1998;124:967-974.
113. Scarpino S, Stoppacciaro A et al. Papillary carcinoma of the thyroid: hepatocyte growth factor (HGF) stimulates tumor cells to release chemokines active in recruiting dendritic cells, *e American Journal of Pathology*, vol 156, no 3 pp 831-837 2000
114. Senino B, McDonald DM. – Controlling escape from angiogenesis inhibitors. *Nature*, 2012
115. Shimojo N, Arima T, Yamaguchi K, Kikuoka S, et al. A novel mouse model of Grave's disease: implications for a role of aberrant MHC class II expression in its pathogenesis. *Int Rev Immunol*. 2000 19:619-631
116. Shimojo N, Arima T, Yamaguchi K, Kikuoka S, Kohn LD, Kohno Y: A novel mouse model of Graves' disease: implications for a role of aberrant MHC class II expression in its pathogenesis. *Int Rev Immunol* 2000, 19:619-631
117. Shimojo N, Kohno Y, Yamaguchi K, Kikuoka S, Hoshioka A, Niimi H et al., Induction of Graves-like disease in mice by immunization with fibroblasts transfected with the thyrotropin receptor and a class II molecule. *Proc Natl Acad Sci USA* 1996, 93:11074-11079
118. Spencer CA, Hollowell JG, Kazarosyan M, Braverman LE 2007 National Health and Nutrition Examination Survey III thyroid-stimulating hormone (TSH)-thyroperoxidase antibody relationships demonstrate that TSH upper reference limits may be skewed by occult thyroid dysfunction. *J Clin Endocrinol Metab* 92:4236–4240
119. Stafford EA, Rose NR, Newer insights into the pathogenesis of experimental autoimmune thyroiditis. *Int Rev Immunol* 2000, 19:501-533
120. Steinman, R.M. and Banchereau, J. Taking Dendritic Cells into Medicine. *Nature*, 449:419-426, 2007
121. Stuart A. The changing scene in Hashimoto's disease: a review. *Med Hypotheses*, 2011, 77, 424-426.
122. Tohyama O., Matsui J., Kodama K., Hata-Susi N et al, Antitumor Activity of Lenvantini b(E7080) Angiogenesis inhibitor multiple receptor Tyrosine kinases in preclinical human thyroid cancer. *J of Thyroid Research*. 2014, Art. ID 638747, 13p
123. Tomer Y, Davies TF: Infection, Thyroid disease and autoimmunity. *Endocrine Rev* 1993, 14:107-120
124. Tseleni-Balafouta S, Kavantzias N, Balafoutas D, Patsouris E; *Applied immunohistochemistry & molecular morphology*: June 2006-Volume 14 Issue 2 –pp 203-207
125. Turner HE, Harris AL, Melmed S et al. Angiogenesis in endocrine tumors. *Endocr Rev* 2003;24:600-632

126. Udelsman R, Westra WH, Donovan PI, et al. Randomized prospective evaluation of frozen-section analysis for follicular neoplasms of the thyroid. *Ann Surg*.2001;233:716-722
127. Umehara H, Okazaki K, Miyasaki Y, et al. A novel clinical entity, IgG4-related disease (IgG4RD): general concept and details. *Mod Rheumatol* 2012;22:1-14.
128. Vanderpump MP, Tunbridge WM: Epidemiology and prevention of clinical and subclinical hypothyroidism. *Thyroid* 2002, 12:839-847
129. Vanderpump MPJ, Tunbridge WMG. The epidemiology of thyroid diseases. In: *The Thyroid*. Breveman LE, Utiger R(eds). Lippincott: Philadelphia, 474-482,1996
130. Visava P, Bocci G, Tonacchera M, Finelli F, De Servi M, et al. Markers of cell proliferation, apoptosis and angiogenesis in thyroid adenomas: a comparative immunohistochemical and genetic investigation of functioning and nonfunctioning nodules. *Thyroid*. 2007, Mar.17(3)191-7.
131. Vivier E, Raulet DH, Moretta A, Caligiuri MA, et al. Innate or adaptive immunity? The example of natural killer cells *Science* 331 (6013), 44-49
132. Ward Laura Sterian "Immune response in thyroid cancer: widening the boundaries." *Scientifica* 2014
133. Weisberg SP, McCann D, Desao M., Rosenbaum M et al. Obesity is associated with macrophage accumulation in adipose tissue. *J Clin Invest* 2003.112.1796-1808.
134. Yamada E, Yamazaki K, Takano K, Obara R, Sato K. Iodide inhibits vascular endothelial growth factor-A expression in cultured human thyroid follicles: a microarray search for effects of thyrotropin and iodide on angiogenesis factors. *Thyroid*. 2006,16,545-554
135. Yamamoto S, Konishi I, Mandai M, et al. Expression of vascular endothelial growth factor(VEGF) in epithelial ovarian neoplasms correlation with clinicopathology and patients survival and analysis of serum VEGF levels. *BR. J Cancer*. 1997,76.0221-
136. Yanofsky V, Mitsui H, et al. Understanding Dendritic Cells and Their Role in Cutaneous Carcinoma and Cancer Immunotherapy *Clinical and Developmental Immunology Volume 2013 (2013), Article ID 624123, 14 pages*
137. Yaqiong Li, Gengyin Zhou, Takashi Ozaki, Eijun Nashihara, Fumio Matsuzuka, Yanhua Bai, Zhiyan liu, Emiko Taniguchi, Akira Miyauchi and Kennichi Kakudo - Distinct histopathological features of Hashimoto's thyroiditis with respect to IgG4- related disease.
138. Yunus M, Ahmed Z. Significance of ultrasound features in predicting malignant solid thyroid nodules: Need for fine-needle aspiration. *Journal of Pakistan Medical Association*, 2010;10
139. Zen Y, Harada K, Sasaki M, et al. - IgG4-related sclerosing cholangitis with and without hepatic inflammatory pseudotumor, and sclerosing pancreatitis-associated sclerosing cholangitis: do they

- belong to a spectrum of sclerosing pancreatitis? *Am J Surg Pathol* 2004;28:1193-1203./Article/PubMed/ISI/.
140. Zimmermann MB, Wegmüller R, Zeder C, Torresani T, Chaouki N. Rapid relapse of thyroid dysfunction and goiter in school-age children after discontinuation of salt iodization. *Am J Clin Nutr.* 2004 Apr;79(4):642-5.
 141. Алешин Б.В., Бриндак О.М., Машина В.В., Кривобок Ю.В. Особенности размножения тиреоцитов в пролиферирующем тиреоидном эпителии. *Проблемы эндокринологии*, 1988, т.34, №4, стр.60-64
 142. Балаболкин М.Н. Патогенез аутоиммунных заболеваний щитовидной железы. *Пробл. эндокринол.*, 1986, №6, с.35-40
 143. Бубнов А.Н., Кузмичев А.С., Гринева Е.Н., Трунин Е.М. Узловой зоб. Санкт-Петербург, 1997
 144. Ганиева Г.М., Шадлинский Б.В., Гогиашвили Л.Е., Цагарели З.Г. – Параметры функциональных единиц щитовидной железы при диффузно-токсическом и узловом эутиреоидном зобе у населения приграничных районов Азербайджана и Грузии – *GeorgianMedicalNews*, 2013, 5, p. 67-72.
 145. Зельцер М.Е. Эутиреоидная гиперплазия щитовидной железы. *Актуальные проблемы современной эндокринологии. Пробл. эндокринологии*, 1988, т.34, с.43-45
 146. Зельцер М.Е. Эутиреоидная гиперплазия щитовидной железы. *Актуальные проблемы современной эндокринологии. Пробл. эндокринологии*, 1988, т.34, с.43-45
 147. Камардин Л.Н. Тактика хирургического лечения узлового эутиреоидного зоба. *Вест. хир.*, 1985, 5., с.127-131
 148. Кожанов Л.Г., Трошина Е.А. Узловой эутиреоидный зоб с позиций онкологии. *Мат. москов. город. конф. эндокр.*, 1999
 149. Лившиц А.Х., Олейник Е.К. Изменение показателей иммунного статуса больных диффузным токсическим зобом на разных стадиях заболевания. *Пробл. эндокринологии*, 1985, №6, с.6-10
 150. Магеррамова З.З. Частота выявления патологии щитовидной железы у нефтяников методом ультразвукового исследования при профилактических осмотрах – *Междун. Медицинский журнал*, 2010, 1, 25-28.
 151. Мазурик М.Ф., Кузнецов А.А., Сидора В.Д. и др. Исход оперативного лечения больных узловым эутиреоидным зобом. *Клиническая хирургия*, 1981, 12., с.4-6
 152. Мычка Н.В., Скударнова И.М., Соболева Н.В. *Гормоны щитовидной железы: пособие для врачей.* ЗАО «Вектор-Бест» - Кольцово: ЗАО «Вектор-Бест», 2006. 32с.

153. Назаров А.Н., Суриков С.И. К патогенезу эутиреоидного зоба. Пробл. эндокринологии, 1989, т.35, №1 с.35-39
154. Назаров А.Н., Суриков С.И. К патогенезу эутиреоидного зоба. Пробл. эндокринологии, 1989, т.35, №1 с.35-39
155. Петрова Н.И. Эпителиально-стромальные отношения в щитовидной железе у собак в норме и при различных режимах двигательной активности// Н.И. Петрова, О.В. Бирюкова// Морфология, 2002, №2-3, с. 123.
156. Прокопчук В.С. Морфогенез эндемического зоба. Авт. дисс.
157. Райхлин Н.Т., Букаева И.А., Смирнова Е.А, ПРОГНОСТИЧЕСКОЕ ЗНАЧЕНИЕ ИССЛЕДОВАНИЯ СТЕПЕНИ ЭКСПРЕССИИ АРГИРОФИЛЬНЫХ БЕЛКОВ ОБЛАСТЕЙ ЯДРЫШКОВЫХ ОРГАНИЗАТОРОВ НА ПРИМЕРЕ ПАПИЛЛЯРНОГО РАКА ЩИТОВИДНОЙ ЖЕЛЕЗЫ Архив патологии, 2010.-N 4.-С.49-52. Библ. 19 назв
158. Рухадзе Р.Г. – Структурно-функциональные особенности щитовидной железы и некоторых органов при гипер-, эу- и гипотиреозе. Автореф. дис. докт. мед. наук, 1994, Тбилиси, 52 стр.
159. Рухадзе Р.Г., Гачечиладзе Ц.В. Количественный анализ параметров нормальной щитовидной железы в возрастном аспекте. Georgian Medical News, 1999, №2, с.6-7
160. Спринджук М.В., Демидчик Ю.Е., Ковалев В.А., Дмитрук А.А., Богуш А.Л. и др. Анализ злокачественных опухолей щитовидной железы и яичников. Возможность цифровой обработки микроскопических исследований. Ars. Medica, 2010, №1 (21), р. 9-24.
161. Талантов В.В., Зельцер М.Е., Ионисянц В.П., Левит И.Д. Актуальные проблемы эндемического зоба. Пробл. эндокринологии, 1983, т.29, №3, с.82-86
162. Фадеев В.В. Узловые образования щитовидной железы: международные алгоритмы и отечественная клиническая практика// Врач, 2002, №7, с. 12-16.
163. Хмельницкий О.К., Котович В.М. Дифференциальная диагностика заболеваний щитовидной железы при морфологическом исследовании СПб, 1997
164. Хмельницкий О.К., Третьякова М.С. Морфометрическое исследование щитовидной железы (учебно-методическое исследование). СПб, 1997
165. Хмельницкий О.К., Третьякова М.С. Щитовидная железа как объект морфометрического исследования. Архив патол. 1998, вып.4, с.47-49
166. Цагарели ЗГ, Гогиашвили ЛЕ, Никобадзе ЕГ, Дгебуадзе МА Экспрессия факторов роста в ткани зобноизмененной щитовидной железы. Корреляция с клинико-морфологическими и электрономикроскопически михарактеристиками. (GMN)2007(5)77-81
167. Шадлинский В.Б. Морфофункциональные особенности структурной организации щитовидной железы. Ж. «Морфология», М., 1998, №3, с.130 (соавт. Рустамова С.М.)